NOUVEAUX DOSSIERS CLINIQUES POUR L'ENC

50 DOSSIERS CLASSIQUES + 10 DOSSIERS TRANSVERSAUX

O.R.L. STOMATOLOGIE CHIRURGIE MAXILLO-FACIALE

J. FORCIOLI - E. WEISS

VG
Editions
Vernazobres-Grego

Collection

LES NOUVEAUX DOSSIERS CLINIQUES 2004 «50 + 10»

O.R.L. STOMATOLOGIE CHIRURGIE MAXILLO-FACIALE

J. FORCIOLI - E. WEISS

Toute reproduction, même partielle, de cet ouvrage est interdite.
Une copie ou reproduction par quelque procédé que ce soit, photographie, microfilm, bande magnétique, disque ou autre, constitue une contrefaçon passible des peines prévues par la loi du 11 mars 1957 sur la protection des droits d'auteurs.

EDITIONS VERNAZOBRES-GREGO
99, BD DE L'HOPITAL - 75013 PARIS
Tél : 01 44 24 13 61

ISBN 2-84136-497-6

Collection Questions & Réponses

Nouvelle édition 2004

une collection de 26 volumes couvrant tout le programme, au prix unitaire de 9 €

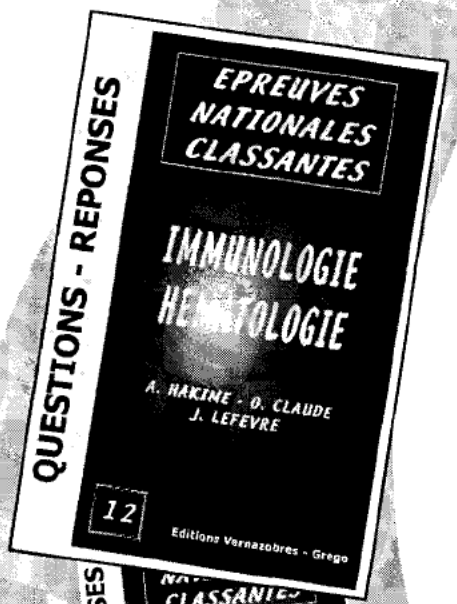





- Cardiologie
- Pneumologie
- Gynécologie
- Dermatologie
- Psychiatrie
- Pédiatrie
- Endrocrinologie nutrition
- Cancérologie
- Rhumatologie
- Opthalmologie - Stomatologie
- Hématologie
- Module 1
- Module 9
- Hématologie Immunologie
- Urologie néphrologie
- Neurologie
- Maladies infectieuses
- Orthopédie
- Santé publique
- Médecine légale - Travail - Toxico
- O.R.L. Génétique
- Urgences
- Hépato - Gastro - Entéro
- Modules 4-5-6
- Module 10
- Module 3
- Module 11 T2
- Module 11 T1

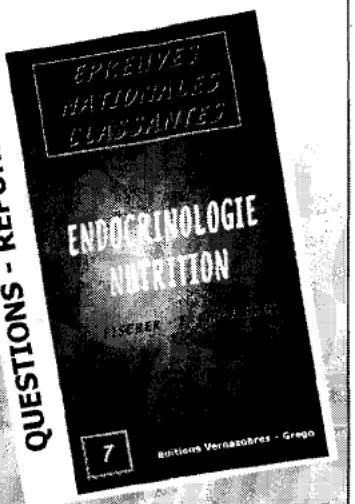

Indispensable pour réussir l'internat !

SOMMAIRE

50 DOSSIERS CLASSIQUES

DOSSIER 1 7
DOSSIER 2 11
DOSSIER 3 15
DOSSIER 4 19
DOSSIER 5 21
DOSSIER 6 25
DOSSIER 7 29
DOSSIER 8 33
DOSSIER 9 37
DOSSIER 10 41
DOSSIER 11 45
DOSSIER 12 49
DOSSIER 13 53
DOSSIER 14 57
DOSSIER 15 61
DOSSIER 16 65
DOSSIER 17 69
DOSSIER 18 73
DOSSIER 19 75
DOSSIER 20 77
DOSSIER 21 79
DOSSIER 22 81
DOSSIER 23 83
DOSSIER 24 85
DOSSIER 25 89
DOSSIER 26 93
DOSSIER 27 97
DOSSIER 28 101
DOSSIER 29 105
DOSSIER 30 109

DOSSIER 31 111
DOSSIER 32 115
DOSSIER 33 119
DOSSIER 34 123
DOSSIER 35 127
DOSSIER 36 131
DOSSIER 37 135
DOSSIER 38 139
DOSSIER 39 143
DOSSIER 40 147
DOSSIER 41 151
DOSSIER 42 155
DOSSIER 43 159
DOSSIER 44 163
DOSSIER 45 165
DOSSIER 46 167
DOSSIER 47 169
DOSSIER 48 173
DOSSIER 49 177
DOSSIER 50 181

10 DOSSIERS TRANSVERSAUX

DOSSIER 51 186
DOSSIER 52 191
DOSSIER 53 195
DOSSIER 54 199
DOSSIER 55 203
DOSSIER 56 208
DOSSIER 57 215
DOSSIER 58 219
DOSSIER 59 223
DOSSIER 60 227

TABLE DES MATIERES

50 DOSSIERS CLASSIQUES

CORRECTION DOSSIER 1 - SINUSITE MAXILLAIRE 8
CORRECTION DOSSIER 2 - MALADIE DE MENIERE 12
CORRECTION DOSSIER 3 - DYSPHAGIE, CANCER DE L'OESOPHAGE 16
CORRECTION DOSSIER 4 - FRACTURE DU PLANCHER DE L'ORBITE 20
CORRECTION DOSSIER 5 - FRACTURE DE LEFORT II 22
CORRECTION DOSSIER 6 - CARIE DENTAIRE 26
CORRECTION DOSSIER 7 - TRISMUS 30
CORRECTION DOSSIER 8 - TROUBLES DU DEVELOPPEMENT BUCCO-FACIAL 34
CORRECTION DOSSIER 9 - TRAUMATOLOGIE DENTO-FACIALE 38
CORRECTION DOSSIER 10 - FRACTURE DE LA MANDIBULE 42
CORRECTION DOSSIER 11 - LITIHIASE SALIVAIRE 46
CORRECTION DOSSIER 12 - FRACTURE MAXILLO-MALAIRE 50
CORRECTION DOSSIER 13 - ADENOME PLEIOMORPHE DE LA PAROTIDE 54
CORRECTION DOSSIER 14 - CANCER DU LARYNX 58
CORRECTION DOSSIER 15 - LARYNGITE AIGUE SOUS-GLOTTIQUE 62
CORRECTION DOSSIER 16 - CANCER DU PLANCHER BUCCAL 66
CORRECTION DOSSIER 17 - CANCER DE L'ETHMOÏDE 70
CORRECTION DOSSIER 18 - NEVRITE VESTIBULAIRE 74
CORRECTION DOSSIER 19 - NEURINOME DE L'ACOUSTIQUE 76
CORRECTION DOSSIER 20 - SURDITE BRUSQUE 78
CORRECTION DOSSIER 21 - KYSTE DU TRACTUS THYREOGLOSSE 80
CORRECTION DOSSIER 22 - NODULE THYROÏDIEN 82
CORRECTION DOSSIER 23 - SINUSITE MAXILLAIRE 84
CORRECTION DOSSIER 24 - OTITE SEREUSE 86
CORRECTION DOSSIER 25 - TUMEFACTION PAROTIDIENNE 90
CORRECTION DOSSIER 26 - PARALYSIE FACIALE PERIPHERIQUE 94
CORRECTION DOSSIER 27 - ANGINE ERYHTEMATO-PULTACEE 98
CORRECTION DOSSIER 28 - EPISTAXIS 102
CORRECTION DOSSIER 29 - CANCER DU LARYNX 106
CORRECTION DOSSIER 30 - RHINOPHARYNGITE 110
CORRECTION DOSSIER 31 - CORPS ETRANGER 112
CORRECTION DOSSIER 32 - OTOSPONGIOSE 116

CORRECTION DOSSIER 33 - DYSPHONIE 120
CORRECTION DOSSIER 34 - DYSPHAGIE 124
CORRECTION DOSSIER 35 - CANCER DE LA LANGUE 128
CORRECTION DOSSIER 36 - EPIGLOTTITE 132
CORRECTION DOSSIER 37 - OTITE EXTERNE 136
CORRECTION DOSSIER 38 - OTITE SEREUSE 140
CORRECTION DOSSIER 39 - OTITE MOYENNE AIGUE 144
CORRECTION DOSSIER 40 - CHOLESTATOME 148
CORRECTION DOSSIER 41 - CELLULITE D'ORIGINE DENTAIRE 152
CORRECTION DOSSIER 42 - ANGIOME 156
CORRECTION DOSSIER 43 - ETHMOIDITE 160
CORRECTION DOSSIER 44 - PRESBYACOUSIE 164
CORRECTION DOSSIER 45 - PERFORATION TYMPANIQUE 166
CORRECTION DOSSIER 46 - POLYPOSE NASO-SINUSIENNE 168
CORRECTION DOSSIER 47 - ANGIOFIBROME NASO-PHARYNGIEN 170
CORRECTION DOSSIER 48 - GINGIVITE 174
CORRECTION DOSSIER 49 - DYPHTERIE 178
CORRECTION DOSSIER 50 - ZONA OTITIQUE 182

10 DOSSIERS TRANSVERSAUX

CORRECTION DOSSIER 51 - VERTIGE + SCLEROSE EN PLAQUES 188
CORRECTION DOSSIER 52 - ETHMOIDITE + CONJONCTIVITE 192
CORRECTION DOSSIER 53 - STOMATITE + VIH 196
CORRECTION DOSSIER 54 - TROUBLES DE LA MARCHE + VIEILLISSEMENT + FRACTURE DU POIGNET 200
CORRECTION DOSSIER 55 - CANCER LABIAL + CANCER CUTANE 204
CORRECTION DOSSIER 56 - HEERFORDT 210
CORRECTION DOSSIER 57 - EPSITAXIS + HTA 216
CORRECTION DOSSIER 58 - RADIOTHERAPIE 220
CORRECTION DOSSIER 59 - OTITE + ANTIOBIOTHERAPIE 224
CORRECTION DOSSIER 60 - FRACTURE DU MALAIRE + DECOLLEMENT DE RETINE 228

DOSSIERS CLASSIQUES

Le concours de l'internat a changé

les annales aussi !

ANNALES 2004 POUR L'ENC

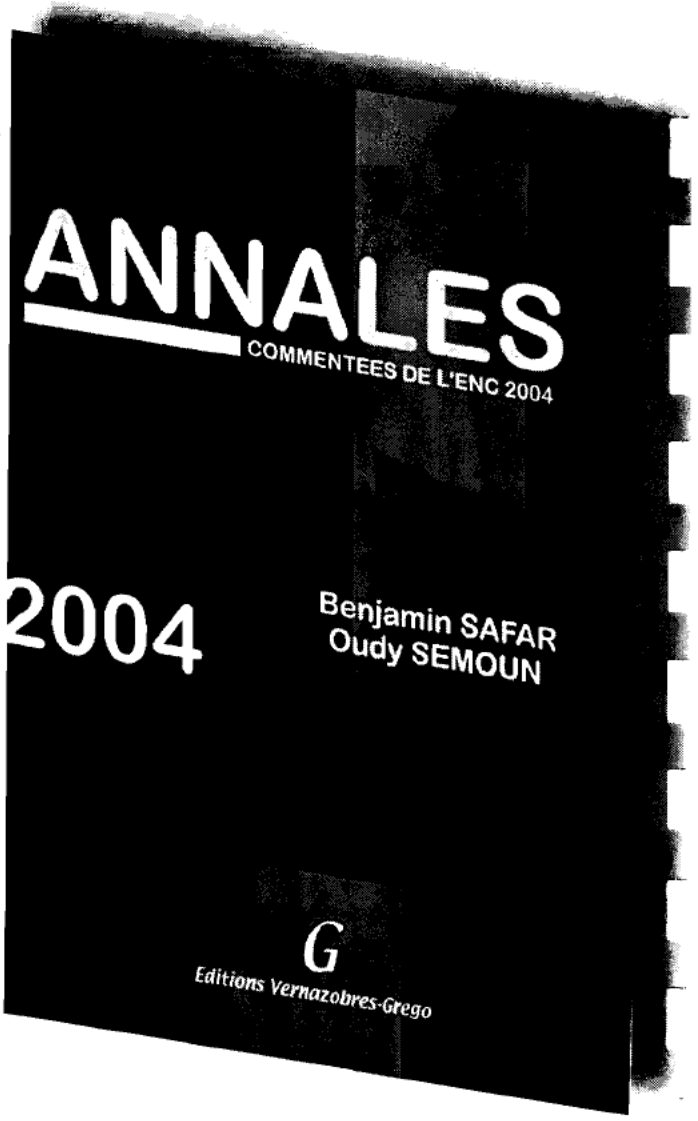

Un commentaire général sur chaque dossier avant le corrigé : analyse de l'énoncé, esprit du dossier, pièges à éviter.

Des réponses rédigées et détaillées, avec les mots clés et les idées essentielles en gras.

les numéros et intitulés des questions des objectifs pédagogiques du programme de l'ECN 2004 traitées dans chaque dossier.

13€

Des commentaires pour la plupart des réponses, apportant des méthodes de rédaction et d'organisation, des rappels de cours et des moyens mnémotechniques.

Vc

indispensable pour réussir l'ENC!

DOSSIER 1

Un homme de 28 ans se plaint d'un mouchage purulent à droite accompagné de céphalées pulsatiles accentuées à l'antéflexion. Vous portez le diagnostic de sinusite maxillaire.

1/ Quels autres signes recherchez-vous en faveur d'une sinusite maxillaire ?

2/ Prescrivez-vous une radiographie ? Justifiez.

3/ Quels germes sont le plus souvent en cause chez l'adulte ? Dans quels cas évoquer une surinfection ?

4/ Quel est votre traitement de première intention ?

5/ Quand vous lui donnez l'ordonnance il vous précise qu'il ne faut pas lui prescrire de l'aspirine car cela lui déclenche des crises d'asthme. Quelle pathologie de fond suspectez-vous ?

6/ Commentez ce scanner.

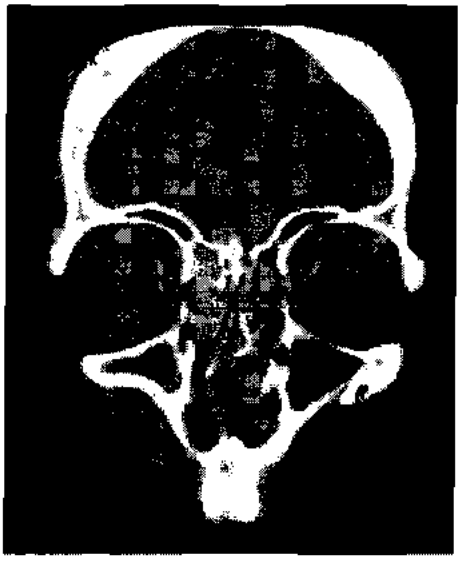

CORRECTION DOSSIER 1 - SINUSITE MAXILLAIRE

1/ Quels autres signes recherchez-vous en faveur d'une sinusite maxillaire ?

- Etat sub-fébrile ou fièvre
- Douleur à la pression sous-orbitaire
- Obstruction nasale
- A la rhinoscopie antérieure : muqueuse congestive, écoulement purulent provenant du méat moyen

2/ Prescrivez-vous une radiographie ? Justifiez.

- Non, le diagnostic est clinique.
- La radiographie sinusienne standard (Hirtz, Blondeau) est de moins en moins employée.
- En cas de suspicion de complication, polypose, corps étranger ou aspergillome l'examen de choix est le scanner.

3/ Quels germes sont le plus souvent en cause chez l'adulte ? Dans quels cas évoquer une surinfection ?

- 3 germes les plus fréquents :
  - Hæmophilus influenzæ
  - Streptococcus pneumoniæ
  - Moraxella Catarrhalis

- On évoque une surinfection devant 2 des 3 critères suivants :
  - persistance ou majoration des douleurs malgré un traitement symptomatique de 48h
  - douleur strictement unilatérale, acmé en fin d'après-midi et la nuit
  - aggravation de la rhinorrhée ou de sa purulence

4/ Quel est votre traitement de première intention ?

- Antibiothérapie probabiliste : Augmentin® 1 gramme trois fois par jour pendant 7 jours
- Antalgique-antipyrétique : Paracétamol 4 gramme par jour si besoin
- Désinfection rhino-pharyngée par lavages au sérum physiologique pluri-quotidiens
- Vasoconstricteur local (ex : Dérinox®)
- Arrêt de travail selon l'intensité des douleurs et les activités du patient
- En cas de sinusite bloquée on rajoutera une courte corticothérapie (1mg/kg/j de Prednisolone pour 5 jours)

5/ Quand vous lui donnez l'ordonnance il vous précise qu'il ne faut pas lui prescrire de l'aspirine car cela lui déclenche des crises d'asthme. Quelle pathologie de fond suspectez-vous ?

Maladie de Widal (polypose naso-sinusienne, asthme, allergie à l'aspirine)

6/ Commentez ce scanner.

- TDM facial en coupe coronale
- Polypose naso-sinusienne
- Comblement de l'ensemble des cellules ethmoïdales
- Polype de la fosse nasale, cloison déviée vers la droite
- Sinus frontaux indemnes
- Epaississement muqueux du sinus maxillaire droit

COMMENTAIRE

Ne pas négliger les soins locaux dans votre prescription

MEDECINE INTERNAT

O.R.L.

retrouvez l'ensemble
des questions du nouveau
programme dans cet ouvrage référence

conforme aux objectifs de l'ENC

VG
Editions
Vernazobres-Grego

DOSSIER 2

Madame F. âgée de 49 ans se présente aux urgences pour une crise vertigineuse qui dure depuis 3 heures. Les symptômes sont particulièrement sévères (vomissements répétés, malaise général, station debout impossible).

1/ Vous réalisez la manœuvre de Romberg, quels en sont les résultats possibles ?

2/ Quels éléments vous conforteront dans le sens d'un syndrome vestibulaire périphérique droit ?

3/ Comment traitez-vous ces vertiges aux urgences ?

4/ La crise s'étant calmée, la patiente vous signale une baisse d'acuité auditive de l'oreille droite. Quelle pathologie suspectez-vous et quel 3ème signe pourrait confirmer ce diagnostic cliniquement ?

5/ Quel bilan demandez-vous dans le cadre de cette maladie ?

6/ Que concluez-vous au vu de cet examen ?

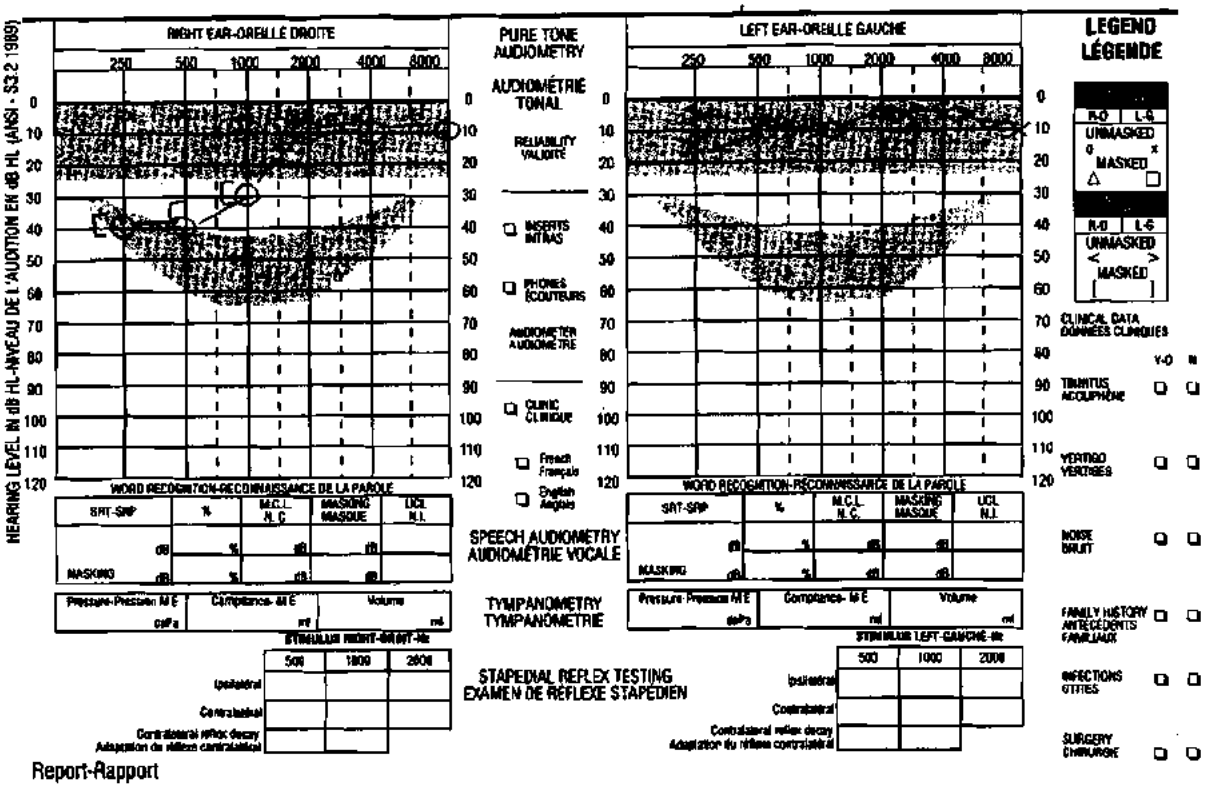

CORRECTION DOSSIER 2 - MALADIE DE MENIERE

1/ Vous réalisez la manœuvre de Romberg, quels en sont les résultats possibles ?

Elle se réalise sur un patient debout, les pieds joints, bras tendus, yeux ouverts puis fermés. On observé un éventuel déséquilibre et son côté.

En cas de déséquilibre toujours du même côté majoré par la fermeture des yeux : origine vestibulaire.

En cas de déséquilibre non latéralisé majoré par la fermeture des yeux : origine proprioceptive.

En cas de déséquilibre non latéralisé, non modifié par la fermeture des yeux : origine cérébelleuse.

La manœuvre peut bien-sûr être normale.

2/ Quels éléments vous conforteront dans le sens d'un syndrome vestibulaire périphérique droit ?

- Le syndrome est dit harmonieux :
  - déviation axiale droite
  - marche en étoile déviée à droite
  - épreuve de Fukuda (piétinement aveugle) déviée à droite
  - nystagmus spontané horizonto-rotatoire vers la gauche (secousse rapide)

3/ Comment traitez-vous ces vertiges aux urgences ?

- Isoler la patiente au calme dans un box, la rassurer.
- Traitement parentéral (vomissements) :
  - antivertigineux → acétylleucine (Tanganil®)
  - antiémétique → métopimazine (Vogalène®)
- Réhydratation à discuter selon l'importance des vomissements et la déshydratation
- Puis débuter la démarche étiologique.

4/ La crise s'étant calmée, la patiente vous signale une baisse d'acuité auditive de l'oreille droite. Quelle pathologie suspectez-vous et quel 3ème signe pourrait confirmer ce diagnostic cliniquement ?

- Maladie de Ménière (hydrops endolymphatique).
- Il faut rechercher la notion de plénitude de l'oreille droite et/ou acouphènes à droite

5/ Quel bilan demandez-vous dans le cadre de cette maladie ?

- Bilan auditif :
  - audiométrie
  - impédancemétrie
  - potentiels évoqués auditifs
- Bilan vestibulaire :
  - épreuves caloriques
  - vidéonystagmographie

6/ Que concluez-vous au vu de cet examen ?

Surdité de perception unilatérale droite qui n'affecte que les fréquences graves, perte moyenne d'environ 30 dB → audiogramme typique d'un hydrops labyrinthique.

COMMENTAIRE

Il s'agit d'un diagnostic le plus souvent d'élimination (la forme typique étant rarissime), une IRM cérébrale centrée sur les angles ponto-cérébelleux sera discutée pour éliminer un neurinome du VIII.

INTER-MEMO
OPHTALMOLOGIE - O.R.L. STOMATOLOGIE

Fiches de synthèse en OPHTALMOLOGIE, O.R.L. et STOMATOLOGIE

9 € pour être incollable !

VG
Editions
Vernazobres-Grego

DOSSIER 3

On vous adresse monsieur O. pour que vous lui réalisiez une fibroscopie œsophagienne ainsi qu'une hypopharyngoscopie. Ce patient est alcoolo-tabagique, il a perdu 8kg car il s'alimente très peu en raison d'une dysphagie aux solides ces trois derniers mois sans raison apparente et fait de plus en plus de fausses routes.

1/ Quel diagnostic précis suspecte-t-on ? Quelle en est la prévalence actuelle ?

2/ Le diagnostic est confirmé par l'histologie. Que comprendra le bilan d'extension ?

3/ A l'issue de ce bilan vous classez la lésion en T4N0M1a. Décrivez ce stade.

4/ Quels traitements pouvez-vous appliquer ?

5/ Quel est le but principal de sa surveillance ? Quel est le pronostic de survie à 5 ans de ce stade ?

CORRECTION DOSSIER 3 - DYSPHAGIE, CANCER DE L'OESOPHAGE

1/ Quel diagnostic précis suspecte-t-on ? Quelle en est la prévalence actuelle ?

On suspecte un cancer de l'œsophage de type carcinome épidermoïde (cancer du fumeur, touchant les deux tiers supérieurs de l'œsophage). Par ailleurs il faut craindre un envahissement trachéal (fistule œso-trachéale dont témoignent les fausses routes).

On estime la prévalence à 4500 cas par an (maximum au Calvados, minimum en Haute-Garonne).

2/ Le diagnostic est confirmé par l'histologie. Que comprendra le bilan d'extension ?

- Clinique :
  - local : extension en surface et en profondeur à la fibroscopie
  - régional : test de déglutition (recherche la fistule), palpation des aires ganglionnaires cervicales et sus-claviculaire gauche
  - métastatique : palpation foie et rate
- Paraclinique :
  - TOGD pour trouver la fistule uniquement
  - Echoendoscopie pour apprécier l'extension en profondeur
  - Echographie abdominale à la recherche de métastases hépatiques
  - Radiographie de thorax de face pour les métastases pulmonaires
  - Scanner cervico-thoracique spiralé avec fenêtres médiastinales (envahissement aortique et trachéo-bronchique)

Ne pas oublier la panendoscopie des VADS + + + et l'examen ORL-stomato sur ce terrain pour rechercher une deuxième néoplasie simultanée

3/ A l'issue de ce bilan vous classez la lésion en T4N0M1a. Décrivez ce stade.

T4 : envahissement des structures adjacentes (ici la trachée)

N0 : pas d'adénopathie loco-régionale

M1a : envahissement des ganglions cœliaques ou cervicaux

Cela correspond au stade IV de l'UICC (stade métastatique)

4/ Quels traitements pouvez-vous appliquer ?

On ne peut envisager un traitement initial curatif par œsophagectomie (pas à cause de la fistule mais à cause des adénopathies).

Le patient doit entrer dans un protocole de chimio-radiothérapie :

- 60 gray par un accélérateur linéaire ou en curiethérapie
- association 5-FU et cisplatine

Selon l'efficacité d'un tel protocole et le bilan d'opérabilité (E.F.R., ECG) pourra être discutée la résection avec mise en place de prothèse trachéale.

Sinon on peut poser à visée palliative une endoprothèse œsophagienne.

5/ Quel est le but principal de sa surveillance ? Quel est le pronostic de survie à 5 ans de ce stade ?

La surveillance vise en premier lieu à surveiller l'apparition de nouvelles lésions ORL ou bronchiques (patient alcoolo-tabagique).

La survie à 5 ans est aux alentours de 10%.

COMMENTAIRE

La recherche initiale puis lors de la surveillance d'une deuxième lésion est essentielle sur ce terrain

DOSSIER 4

Louis vient d'être victime d'un accident de la voie publique. Il était en vélo, a perdu l'équilibre et est tombé en avant en heurtant une pierre avec la face. A l'arrivée aux urgences le score de Glasgow est à 15, il ne se plaint pas de ses membres, il ne saigne pas du nez mais se plaint de voir double.

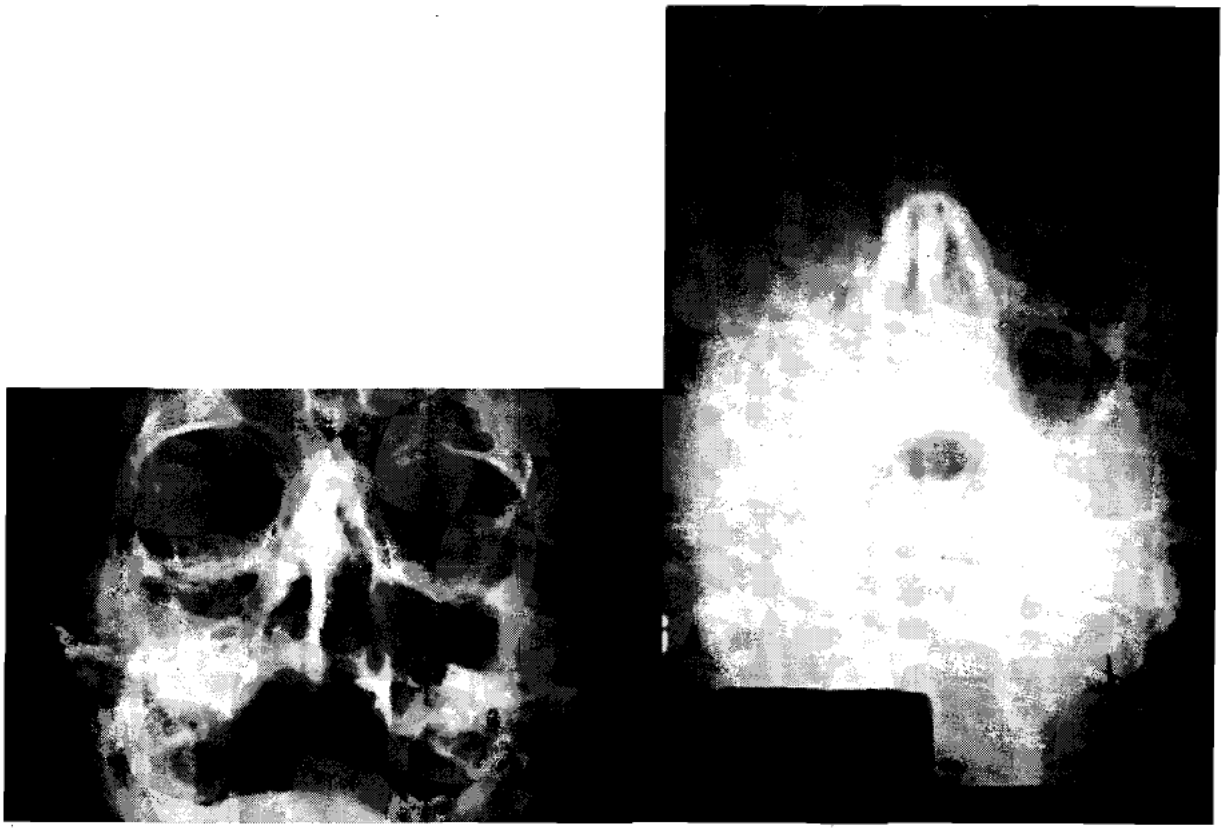

1/ Quelles sont ces deux incidences ? Quel diagnostic permettent-elles de poser ?

2/ Comment complétez-vous le bilan diagnostic ?

3/ De quel type de diplopie doit-il s'agir (expliquez) ?

4/ Quelle en est la conséquence en terme de thérapeutique

5/ A 2 mois de l'accident il se plaint d'avoir la paupière droite qui tombe. De quoi est-il probablement atteint ?

CORRECTION DOSSIER 4 - FRACTURE DU PLANCHER DE L'ORBITE

1/ Quelles sont ces deux incidences ? Quel diagnostic permettent-elles de poser ?

- La première est une incidence de Blondeau (nez-menton plaque), la seconde est une incidence de Waters (équivaut à un Blondeau en extension).
- On visualise une opacité du sinus maxillaire droit sur les deux incidences et surtout une fracture du plancher de l'orbite droit.
- L'opacité correspond donc à un hémosinus maxillaire droit.

2/ Comment complétez-vous le bilan diagnostic ?

- Clinique :
  - recherche de déformation, d'une mobilité osseuse
  - évaluation de la motricité faciale
  - examen endobuccal (lésions muqueuses) et dentaire
  - recherche d'un écoulement (otorrhée, otorragie, rhinorrhée)
  - examen de la sensibilité (notamment sous-orbitaire branche V2)
  - recherche d'un emphysème sous-cutané dans ce type de fracture
- Avis spécialisé ophtalmologique urgent pour rechercher une paralysie oculo-motrice (le test de duction forcée sera réalisé lors de l'anesthésie générale, en cas d'intervention, à la recherche d'une incarcération oculomotrice).
- Paraclinique :
  - TDM du massif facial en coupes coronales et reconstructions frontales (voire en 3D)
- Par ailleurs ne pas oublier le reste de l'examen général de l'accidenté (rachis cervical, palpation abdominale) et la recherche d'une éventuelle cause à cette chute (malaise...).
- Noter les lésions constatées sur un schéma daté et signé (médico-légal).

3/ De quel type de diplopie doit-il s'agir (expliquez) ?

- Il doit s'agir d'une diplopie binoculaire droite (elle cède à l'occlusion de l'œil droit), dans le regard vertical par incarcération du muscle droit inférieur dans le plancher de l'orbite.
- Ce signe témoigne d'une fracture en trappe : le volet osseux se referme sur le tissu intra-orbitaire qui fait hernie dans le sinus maxillaire.

4/ Quelle en est la conséquence en terme de thérapeutique

Il en découle une urgence thérapeutique chirurgicale : le muscle doit être décompressé dans les 24 heures pour prévenir une lésion potentiellement définitive du droit inférieur (et une diplopie permanente).

5/ A 2 mois de l'accident il se plaint d'avoir la paupière droite qui tombe. De quoi est-il probablement atteint ?

Il s'agit d'une énophtalmie droite (et non d'un ptôsis dans ce contexte), elle doit faire suspecter une fracture de la paroi interne de l'orbite droite associée passée inaperçue.

DOSSIER 5

Un ouvrier est tombé d'un échafaudage, il s'est luxé l'épaule droite et présente un œdème de la face avec une épistaxis bilatérale en rapport avec une fracture ocluso-faciale (type Lefort). Le bilan initial réalisé par le SAMU permet d'éliminer une urgence vitale.

1/ Comment cherchez-vous à différencier cliniquement les 3 types de Lefort ?
Comment recherchez-vous une rhinorrhée cérébrospinale ?

2/ Il s'agit d'un Lefort II, dessinez le trait de fracture sur cette radio normale. Quel en est le mécanisme ?

3/ Quels examens d'imagerie demandez-vous aux urgences ?

4/ Décrivez les points important de votre prise en charge hospitalière.

5/ Détaillez vos mesures préventives secondaires à ce traumatisme.

CORRECTION DOSSIER 5 - FRACTURE DE LEFORT II

1/ Comment cherchez-vous à différencier cliniquement les 3 types de Lefort ? Comment recherchez-vous une rhinorrhée cérébrospinale ?

- Lefort I :
  - ecchymose → au dessus de la lèvre supérieure et en fer à cheval sur le palais
  - trouble de l'occlusion → pseudo-prognathisme
  - trouble de l'articulé dentaire
  - mobilité de l'arcade dentaire supérieure
  - pas d'épistaxis
  - pas de rhinorrhée cérébrospinale
  - douleur élective à la palpation de la ptérygoïde (signe de Guérin)
- Lefort II :
  - ecchymose → en lunettes, également du palais
  - trouble de l'occlusion → béance incisive antérieure
  - trouble de l'articulé dentaire
  - mobilité de la pyramide nasale avec l'arcade dentaire supérieure
  - effacement de pommettes, fréquent enfoncement naso-ethmoïdal associé
  - épistaxis présente
  - très rare rhinorrhée cérébrospinale
  - possible diplopie et anesthésie du V2
- Lefort III :
  - ecchymose → en lunettes et du vestibule
  - ouverture buccale limitée
  - mobilité de tout le massif facial par rapport au crâne
  - épistaxis présente
  - rhinorrhée cérébrospinale fréquente
  - aspect de profil de boxeur
  - possible diplopie et anesthésie du V2
  - possible anosmie (section au niveau de la lame criblée de l'ethmoïde)
- La rhinorrhée cérébrospinale peut être ou non associée à une épistaxis :
  - sans épistaxis il faut appliquer une bandelette urinaire pour voir si l'écoulement est sucré
  - s'il y a une épistaxis il faut recueillir l'écoulement sur une compresse et voir s'il se forme une auréole de liquide clair autour du centre rouge

2/ Il s'agit d'un Lefort II, dessinez le trait de fracture sur cette radio normale. Quel en est le mécanisme ?

Les 3 types de fracture de Lefort sont représentés ici. La Lefort II se produit suite à un choc direct au niveau de l'arcade dentaire supérieure.

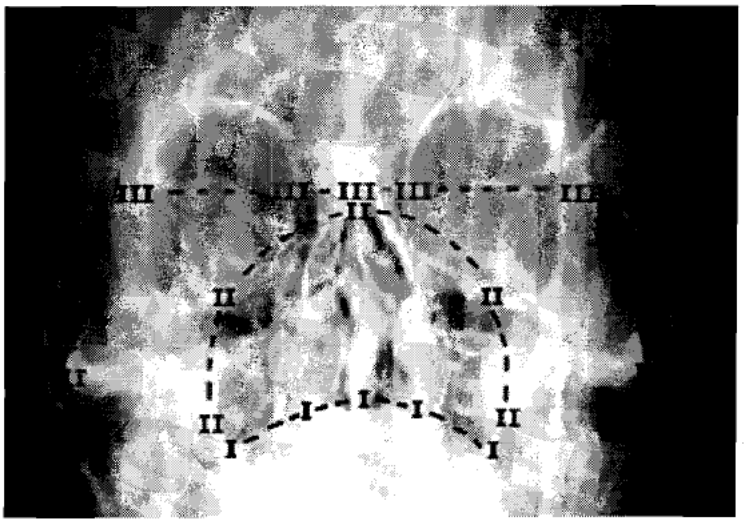

3/ Quels examens d'imagerie demandez-vous aux urgences ?

- Pour la face :
  - TDM cérébrale et du massif facial en coupes coronales et frontale, avec reconstructions 3D si possible
  - Panoramique dentaire à la recherche de lésions dentaires associées
- Pour l'épaule :
  - radiographie de face en rotation interne et profil de Lamy

4/ Décrivez les points important de votre prise en charge hospitalière.

- Pour la face :
  - la prise en charge est urgente
  - spécialisée (probablement chirurgicale mais on ne vous demande pas d'en savoir plus : réduction, ostéosynthèse, immobilisation...)
  - contrôle radiographique de la réduction et du montage
- Pour l'épaule :
  - réduction en urgence sous sédation légère si possible sinon sous anesthésie avec cliché de contrôle post-réduction

Ne pas oublier le certificat médical descriptif pour les deux et la déclaration d'accident de travail.

5/ Détaillez vos mesures préventives secondaires à ce traumatisme.

- La fracture de Lefort II crée un risque de méningite en raison de la fracture basi-crânienne et de la brèche ostéo-méningée associée. La prévention comporte la vaccination antitétanique et l'antibioprophylaxie au long cours par de l'amoxicilline.
- Un autre volet de la prévention comporte les causes éventuelles de cet accident (poste de travail inadapté…) à mettre en œuvre avec le médecin du travail.

COMMENTAIRE

Il est important de savoir différencier cliniquement ces trois fractures car leur prise en charge et leurs risques diffèrent

DOSSIER 6

Vous suivez dans votre cabinet de médecine générale le petit Alexandre, qui a bientôt 8 ans, emmené par sa maman parce qu'il ressent des douleurs au niveau de la dent 22 lorsqu'il mange ou boit. Il a pour antécédent une crise convulsive hyperthermique à l'âge de 11 mois et une hypothyroïdie périphérique secondaire à une intervention chirurgicale pour kyste du tractus thyréoglosse (substituée par Levothyrox®).

1/ A quel diagnostic pensez-vous ?

2/ En supposant qu'il s'agisse de la troisième dent atteinte, quels facteurs favorisant devriez-vous rechercher ?

3/ Un bilan paraclinique est-il nécessaire (précisez).

4/ Quelle prise en charge proposez-vous pour traiter cet épisode ?

5/ Une fois cet épisode résolu, comment préviendrez-vous une récidive ?

6/ Vous revoyez la maman quelques temps plus tard. Elle est enceinte et souhaiterai savoir à quel moment elle doit prendre du fluor pour prévenir les caries chez son prochain enfant. Répondez-lui.

1/ A quel diagnostic pensez-vous ?

- On pense à une carie de la dentine de l'incisive latérale supérieure gauche (dent 22) devant l'apparition de douleurs dentaires à priori fugaces, déclenchées uniquement par l'alimentation (contact avec les aliments acides, sucrés, sensibilité au changement de température).
- Les caries de l'émail sont généralement asymptomatiques.
- Le stade ultérieur est la pulpite aiguë (la « rage de dents ») où la douleur est spontanée, majorée par le décubitus et la percussion transversale.

2/ En supposant qu'il s'agisse de la troisième dent atteinte, quels facteurs favorisant devriez-vous rechercher ?

Les grandes causes de caries à répétition chez l'enfant sont :

- Facteurs généraux :
  - alimentation (riche en saccharose car la dégradation des glucides favorise l'acidité à l'origine de l'érosion de l'email)
  - endocrinopathies (diabète, hypothyroïdie, hypoparathyroïdie, insuffisance ante-hypophysaire)
  - héridité (antécédents familiaux, origine ethnique, habitudes alimentaires)
- Facteurs locaux :
  - plaque dentaire (riche en streptococcus mutans)
  - salivaire (xérostomie, acidité, déficit en IgA)
  - mécanique (malpositions dentaires, traumatismes, bruxisme)
  - anomalies du parodonte
  - hygiène bucco-dentaire

3/ Un bilan paraclinique est-il nécessaire (précisez).

Oui, dans ce cas il est nécessaire de réaliser un panoramique dentaire pour apprécier l'état général de la dentition (caries multiples ?), ainsi que des clichés rétro-alvéolaires de la 22 et des autres dents douteuses sur le panoramique. En effet l'examen clinique ne permet pas de détecter toutes les lésions et chez ce sujet en étant à sa 3ème carie, il ne faut pas passer à côté d'un autre foyer infectieux dentaire.

4/ Quelle prise en charge proposez-vous pour traiter cet épisode ?

Il faut l'adresser rapidement à un chirurgien-dentiste. Le principe du traitement est la conservation de la dent : exérèse du tissu carié, comblement par un amalgame.

5/ Une fois cet épisode résolu, comment préviendrez-vous une récidive ?

- Avant tout il faut insister sur une hygiène bucco-dentaire rigoureuse :
  - se brosser les dents après chaque repas, durant 3 minutes, en brossant du rouge vers le blanc, sur toutes les faces de toutes les dents
  - interdire les sucreries en dehors des repas
- Il faut évaluer l'apport en fluor pour rechercher une carence :
  - les apports se font dans l'eau, le sel fluoré, le dentifrice
  - le besoins quotidiens sont de 2 mg à cet âge
  - on peut utiliser un dentifrice contenant 150mg de fluor pour 100g de produit
  - l'eau minérale doit contenir jusqu'à 0,5mg/L de fluor si l'enfant ne reçoit pas de supplémentation médicamenteuse, sinon 0,3mg/L maximum
  - si les apports semblent insuffisants alors on introduira une supplémentation médicamenteuse prudente pour éviter l'intoxication au fluor.
- Enfin, un bilan dentaire annuel est indispensable.

6/ Vous revoyez la maman quelques temps plus tard. Elle est enceinte et souhaiterai savoir à quel moment elle doit prendre du fluor pour prévenir les caries chez son prochain enfant. Répondez-lui.

Selon les recommandations de l'AFSSAPS d'Août 2002, modifiées en Avril 2004, chez la femme enceinte, la supplémentation en fluor pendant la grossesse n'apporte aucun bénéfice chez l'enfant pour sa dentition provisoire et définitive.

COMMENTAIRE

Et si après avoir été soigné cet enfant présente une fièvre persistante avec frissons et altération de l'état général....pensez à l'endocardite +++

DOSSIER 7

Madame W., patiente de 52 ans, vient vous voir parce qu'elle a de plus en plus de mal à manger : elle ne peut presque plus ouvrir sa bouche, ceci étant apparu progressivement depuis le début du mois. Elle a également du mal à parler mais vous obtenez ses antécédents : alcoolo-tabagisme chronique non sevré, aucun suivi médical depuis sa grossesse il y a 21 ans...

1/ Quelles sont les 3 grandes causes de limitation d'ouverture buccale ? Laquelle évoquez-vous ici ?

2/ Vous constatez une fièvre à 38°C, une douleur spontanée d'origine dentaire et une adénopathie sous-angulomaxillaire droite. Quels sont les deux diagnostics auxquels vous devez penser en priorité ?

3/ Supposons qu'il s'agisse du plus grave, quels éléments de l'examen vous conforteront dans votre hypothèse ?

4/ Supposons qu'il s'agisse du moins grave, décrivez votre examen dans ce cas.

5/ Quel bilan complémentaire prescrivez-vous ?

6/ Vous concluez à un trismus de cause générale d'évolution lente, quelles sont vos hypothèses étiologiques ?

CORRECTION DOSSIER 7 - TRISMUS

1/ Quelles sont les 3 grandes causes de limitation d'ouverture buccale ? Laquelle évoquez-vous ici ?

- 1° Trismus → limitation temporaire plus ou moins complète de l'ouverture buccale, en raison d'une contracture des muscles élévateurs de la mandibule
- 2° Ankylose temporo-mandibulaire → due à une synfibrose entre la base du crane et le condyle mandibulaire, responsable d'une limitation permanente de l'ouverture buccale
- 3° Constriction permanente d'origine extra-articulaire (myosite, post-traumatique...)
- Ici il s'agit évidemment d'un trismus (évolution depuis moins d'un mois).

2/ Vous constatez une fièvre à 38°C, une douleur spontanée d'origine dentaire et une adénopathie sous-angulomaxillaire droite. Quels sont les deux diagnostics auxquels vous devez penser en priorité ?

- Tétanos, à évoquer devant tout trismus d'autant plus si la patiente est fébrile, et surtout chez ce type de patient aux vaccinations hasardeuses et aux portes d'entrée nombreuses...
- Trismus d'origine dentaire par pulpite ou desmodontite voire cellulite, toujours pour les mêmes raisons et par argument de fréquence.

3/ Supposons qu'il s'agisse du plus grave, quels éléments de l'examen vous conforteront dans votre hypothèse ?

- Avant tout l'interrogatoire :
  - absence de vaccination ou dernier rappel > 10 ans
  - plaie à haut risque et dernier rappel > 5 ans
  - plaie à très haut risque sans injection de gamma-globulines préventivement
  - incubation d'une dizaine de jours
- A l'examen physique :
  - trismus d'évolution progressive, bilatéral et symétrique constituant généralement le premier signe de la maladie
  - contractures généralisées de type tonique, douloureuses, plus ou moins permanentes, invincibles + + +
  - dysphagie
  - hyperextension cervicale
  - présence d'une porte d'entrée cutanée ou muqueuse
  - ou signes de tétanos céphalique : paralysie faciale uni- ou bilatérale, ophtalmoplégie internucléaire

4/ Supposons qu'il s'agisse du moins grave, décrivez votre examen dans ce cas.

- Le trismus peut être vaincu, permettant un examen endobuccal :
  - palpation du plancher, de la langue, du vestibule, des joues, de la commissure intermaxillaire
  - toucher amygdalien
  - examen dentaire avec inspection de chaque dent sur chacune de ses faces, percussion transversale et verticale avec impression de dent longue (pour différentier pulpite de desmodontite), test de vitalité, recherche une mobilité dentaire anormale, recherche d'un écoulement purulent
  - inspection et palpation gingivale
- Examen exobuccal :
  - recherche d'autres adénopathies inflammatoires
  - recherche d'une rougeur ou d'une tuméfaction témoignant d'une cellulite

5/ Quel bilan complémentaire prescrivez-vous ?

- Imagerie :
  - panoramique dentaire
  - cliché rétro-alvéolaire de toute dent douteuse
  - radiographie pulmonaire chez cette patiente
- Biologie :
  - NFS, VS, CRP
  - Prélèvement local de tout élément septique

Il n'existe pas de sérologie tétanique et la sensibilité de la recherche de C. Tetani est faible, ne justifiant pas de diagnostic biologique.

6/ Vous concluez à un trismus de cause générale d'évolution lente, quelles sont vos hypothèses étiologiques ?

- Méningite, encéphalite d'origine infectieuse.
- Intoxication médicamenteuse : neuroleptiques, phénothiazine, barbituriques.
- Encéphalopathie de Gayet-Wernicke.
- Tétanos de forme atténuée en raison d'une vaccination ancienne.

COMMENTAIRE

Devant un tétanos, ne pas rechercher la porte d'entrée est une faute lourde

DOSSIER 8

Une maman vient vous voir avec Marion (8 ans) parce que ses dents de lait ne sont toujours pas tombées.

1/ Quels types d'anomalies d'éruptions dentaires connaissez-vous ?

2/ Dans quel ordre et aux alentours de quel âge se forme la denture définitive ?

3/ Quelles sont les principales causes de retard à l'éruption des dents définitives ?

4/ En examinant l'enfant vous ne tardez pas à constater un hypertélorisme et un micrognathisme. Expliquez ces termes.

5/ Vous constatez également une implantation basse des oreilles. La maman vous signale enfin que Marion a eu des problèmes lors de sa naissance (crise convulsive généralisée) et qu'elle est très sujette aux infections. Sa courbe de croissance est normale et elle ne présente pas de thorax en bouclier. A quel syndrome pensez-vous ?

6/ Quelle en est la genèse et quelles malformations viscérales lui sont associées ?

7/ Finalement le seul problème de Marion est la présence de plusieurs dents incluses. Quel en est le risque ?

CORRECTION DOSSIER 8
TROUBLES DU DEVELOPPEMENT BUCCO-FACIAL

1/ Quels types d'anomalies d'éruptions dentaires connaissez-vous ?

- Présence de dents néonatales
- Denture lactéale :
  - éruption précoce
  - retard d'éruption
  - perte précoce
  - perte retardée
- Denture définitive :
  - retard d'éruption
- Agénésie dentaire
- Polyodontie (présence de dent(s) surnuméraire(s))

2/ Dans quel ordre et aux alentours de quel âge se forme la denture définitive ?

- Elle apparaît vers 6 ans pour s'achever vers 12 ans.
- Les incisives sont les premières à apparaître avec la première molaire.
- Puis vers 11 ans apparaissent les prémolaires (à la place des molaires de lait).
- Vers 12 ans apparaît la deuxième molaire.
- Les canines apparaissent vers 12-13 ans.
- Enfin la 3ème molaire (dent de sagesse) se forme plus tard (aux alentours de 16 ans) et de manière inconstante.

3/ Quelles sont les principales causes de retard à l'éruption des dents définitives ?

- Les causes locales :
  - dent ectopique
  - macrodontie (dent trop volumineuse)
  - anomalies gingivales (hyperplasie fibreuse)
- Les causes générales :
  - hypogonadisme
  - hypothyroïdie
  - hypoparathyroïdie
  - carences vitmaniques (A et D)
  - syndrome de Turner, trisomie 21

4/ En examinant l'enfant vous ne tardez pas à constater un hypertélorisme et un micrognathisme. Expliquez ces termes.

- Hypertélorisme : augmentation anormale de la distance inter-orbitaire dûe à un élargissement de la petite aile du sphénoïde.
- Micrognathisme : mâchoire de petit volume.

5/ Vous constatez également une implantation basse des oreilles. La maman vous signale enfin que Marion a eu des problèmes lors de sa naissance (crise convulsive généralisée) et qu'elle est très sujette aux infections. Sa courbe de croissance est normale et elle ne présente pas de thorax en bouclier. A quel syndrome pensez-vous ?

- Syndrome de Di George devant :
  - l'atteinte faciale
  - la probable hypocalcémie néonatale
  - le déficit immunitaire
- On aurait pu évoquer un syndrome de Turner en présence d'un retard de croissance et d'autres malformations physiques…

6/ Quelle en est la genèse et quelles malformations viscérales lui sont associées ?

- Ce syndrome est dû à une anomalie de fusion des 3ème et 4ème arcs branchiaux.
- Il en résulte un hypoplasie thymique (déficit immunitaire) et parathyroïdienne (hypocaclémie néonatale) ainsi que parfois des malformations cardiaques (tétralogie de Fallot notamment).

7/ Finalement le seul problème de Marion est la présence de plusieurs dents incluses. Quel en est le risque ?

- Le risque est la survenue de complications locales :
  - déplacement des dents voisines à l'origine d'un trouble de l'articulé
  - infection (péricoronarite, cellulite, kystes folliculaires)
  - développement d'une tumeur odontogène

COMMENTAIRE

La connaissance d'un tel syndrome figure bien au programme des ENC, dans le module maturation et vulnérabilité, mais il est fort probable qu'aucun ne sera jamais posé, les correcteurs risquant d'en savoir moins que les candidats !

DOSSIER 9

Gaétan, buveur occasionnel, s'est battu ce soir dans un bar. Suite a une série de coups de poing violents il se présente aux urgences avec :

- **une luxation complète de la 12 qu'il tient dans sa main**
- **une luxation incomplète de la 42**
- **une fracture radiculaire de la 13**

Il se plaint également d'une douleur de la partie médiane de la mandibule et vous constatez l'existence d'une plaie gingivale en regard de la 42 ainsi que d'une plaie mentonnière à suturer.

Le reste de l'examen est normal hormis une probable imprégnation alcoolique.

1/ Quel est le principal facteur pronostique de la luxation complète ? Comment allez-vous la traiter idéalement ?

2/ Quels sont les risques de cette lésion ?

3/ Quels sont les 3 types de fractures radiculaires ?

4/ Que doit vous faire suspecter le reste de la clinique ?

5/ Quel bilan d'imagerie allez-vous réaliser avant tout traitement ?

6/ Le reste du bilan étant négatif, comment complétez-vous la prise en charge ?

CORRECTION DOSSIER 9 - TRAUMATOLOGIE DENTO-FACIALE

1/ Quel est le principal facteur pronostique de la luxation complète ? Comment allez-vous la traiter idéalement ?

- Le pronostic d'une luxation complète est guidé par le délai de prise en charge qui idéalement doit être inférieur à 30 minutes.
- Devant cette alvéole vide avec la dent intacte il faut, après avoir éliminé une fracture alvéolaire, réimplanter la dent en prenant soin de ne pas toucher au desmondonte adhérent à la racine et en maintenant la dent par une contention pendant 4 à 6 semaines (bracketts). On doit également réaliser une obturation canalaire, la dent étant mortifiée (elle va progressivement s'assombrir).

2/ Quels sont les risques de cette lésion ?

- Echec de la réimplantation.
- Surinfection du foyer de luxation.
- Rétraction gingivale en regard de l'alvéole vide.
- Résorption radiculaire (rhizalyse) à distance inéluctable en 8 à 10 ans avec chute de la dent.

3/ Quels sont les 3 types de fractures radiculaires ?

- Les fractures du tiers cervical (traitement par prothèse ou extraction).
- Les fractures du tiers moyen (traitement par contention ou pulpectomie selon le délai).
- Les fractures du tiers apical (le plus souvent inaperçues sur le coup, à traiter par pulpectomie et obturation en raison de la nécrose pulpaire).

4/ Que doit vous faire suspecter le reste de la clinique ?

- L'association d'une plaie gingivale et d'une douleur mandibulaire doit nous faire craindre une fracture mandibulaire :
  - soit une fracture ouverte sous la 42 en regard de la plaie gingivale (branche horizontale)
  - soit une fracture condylienne

5/ Quel bilan d'imagerie allez-vous réaliser avant tout traitement ?

- Panoramique dentaire.
- Clinchés rétro-alvéolaires des dents 12, 13, 42 et de toute dent suspecte cliniquement ou sur le panoramique
- Incidence de Hirtz bilatérale pour les condyles.
- Incidence de face basse pour la branche horizontale.

6/ Le reste du bilan étant négatif, une fois le problème dentaire réglé (réimplantation des dents luxées et comblement du canal de la dent fracturée), comment complétez-vous la prise en charge ?

- Désinfection, parage et suture de la plaie mentonnière
- Rédaction d'un certificat médical descriptif avec schéma lésionnel +/- photographies, daté et signé.
- Arrêt de travail.
- Prescription d'antalgiques non anti-inflammatoires.
- Antibiothérapie préventive pour une semaine (Augmentin®).
- Prescription d'un régime : alimentation molle le temps de la contention.
- Surveillance clinique et radiologique hebdomadaire.
- Prise en charge alcoologique éventuellement.

COMMENTAIRE

En traumatologie dentaire, une mortification ou mise à nu pulpaire conduit à obturer le canal en raison du risque infectieux

DOSSIER 10

Un homme de 37 ans, relativement imprégné d'alcool, vous consulte aux urgences car il ne peut plus rien avaler et a beaucoup de difficultés à s'exprimer en raison d'une limitation douloureuse de l'ouverture buccale. L'infirmière a pris ses constantes qui sont normales.

1/ Quelles sont vos premières hypothèses diagnostiques ?

2/ La police vous contacte, à la recherche d'un individu de son signalement qui se serait battu dans un bar voisin. Il vous avoue s'être effectivement battu, il a notamment reçu un violent coup de poing sur l'angle gauche de la mandibule qui est très douloureux.

Il vous dit que ses dents se touchent d'abord en arrière à gauche et il y a une béance entre ses incisives lorsqu'il serre les dents. Quel est votre diagnostic ?

3/ Détaillez votre bilan.

4/ Quelle est la fracture de la mandibule qui expose à un risque immédiat ?

5/ Indiquez votre traitement.

CORRECTION DOSSIER 10 - FRACTURE DE LA MANDIBULE

1/ Quelles sont vos premières hypothèses diagnostiques ?

- Causes infectieuses :
  - cellulite dentaire
  - tétanos
  - méningite aiguë
- Causes traumatiques :
  - fracture mandibulaire
  - fracture du malaire
  - syndrome de Costen ou syndrome ADAM
- Causes tumorales :
  - carcinome épidermoïde au contact des muscles ou des tissus mous limitant l'ouverture buccale
- Constriction permanente des maxillaires :
  - ankyloses temporo-mandibulaire
  - myosite
  - séquelle de radiothérapie ou de brûlure profonde
  - tumeur masséterine
  - tumeur parotidienne

2/ La police vous contacte, à la recherche d'un individu de son signalement qui se serait battu dans un bar voisin. Il vous avoue s'être effectivement battu, il a notamment reçu un violent coup de poing sur l'angle gauche de la mandibule qui est très douloureux.

Il vous dit que ses dents se touchent d'abord en arrière à gauche et il y a une béance entre ses incisives lorsqu'il serre les dents. Quel est votre diagnostic ?

- Diagnostic :
  - Fracture de l'angle mandibulaire
  - Gauche
  - déplacée
- Devant
  - le traumatisme mandibulaire
  - trismus
  - douleur de la région angulaire gauche
- Déplacée car :
  - trouble de l'articulé dentaire
  - béance incisives
  - contact molaire prématuré

3/ Détaillez votre bilan.

- Clinique :
  - recherche de points douloureux à la palpation du rebord basilaire mandibulaire
  - présence de troubles de l'articulé dentaire
  - mise en évidence d'une plaie muqueuse endobuccale et de luxations dentaires
  - recherche d'autres factures (massif facial)
  - examen clinique complet à la recherche d'autres traumatismes
- Paraclinique :
  - Bilan radiologique : panoramique dentaire, cliché face basse bouche ouverte, et autres sur point d'appel clinique (Blondeau, rachis cervical, scanner)
  - Bilan pré-thérapeutique : NFS, TP, TCA, groupe, RAI, radio de thorax, ECG

4/ Quelle est la fracture de la mandibule qui expose à un risque immédiat ?

Il s'agit de la fracture parasymphysaire bilatérale.
Elle expose au risque de dyspnée par chute de la langue.

5/ Indiquez votre traitement.

Il s'agit d'une urgence relative non vitale.

- Traitement chirurgical :
  - ostéosynthèse par micro plaques vissées
  - avec blocage maxillo-mandibulaire
  - ou simple blocage maxillo-mandibulaire seul (6 semaines) si la dentition est correcte
- Mesures associées :
  - alimentation liquide pendant 6 semaines en cas de blocage seul, 10 jours en cas d'ostéosynthèse
  - antalgique type paracétamol
  - bains de bouche
  - brossage dentaire autant que possible
- Radio de contrôle : panoramique à J8, J21, J45

COMMENTAIRE

En cas de blocage inter-maxillaire, il faut lui fournir une pince à utiliser en cas d'urgence pour lever ce blocage (vomissements)

DOSSIER 11

Un homme d'une trentaine d'années consulte aux urgences pour une douleur sous-maxillaire gauche très intense, de survenue brutale, accompagnée d'une tuméfaction de l'angle sous-maxillaire. Il est fébrile à 38°2, et présente un trismus asymétrique débutant. Il n'a aucun antécédent notable et aucun suivi dentaire comme peut en témoigner un état bucco-dentaire catastrophique.

1/ Quelles sont vos principales hypothèses diagnostiques ?

2/ Il vous fait part de la notion d'épisodes de gonflement de cette zone lors des repas quelquefois douloureux. De quoi doit-il parler ? Quel diagnostic portez-vous ?

3/ Que manque t-il pour conforter ce diagnostic cliniquement ?

4/ Quel est votre bilan paraclinique ?

5/ Le bilan retrouve une glande peu fonctionnelle et cette image (calculs de 2 mm en projection du hile glandulaire). Quel est votre traitement à ce stade?



6/ Vous réalisez cet examen de contrôle. Concluez.

7/ En cas d'échec, quel traitement doit être adjoint secondairement et quels en sont les risques ?

CORRECTION DOSSIER 11 - LITIHIASE SALIVAIRE

1/ Quelles sont vos principales hypothèses diagnostiques ?

- Du point de vue de la douleur et de la tuméfaction il y a 3 diagnostics à évoquer :
  - une sous-mandibulite aiguë
  - une cellulite d'origine dentaire
  - une adénite sous-mandibulaire
- Par ailleurs en raison du trismus il faut penser à un tétanos.

2/ Il vous fait part de la notion d'épisodes de gonflement de cette zone lors des repas quelquefois douloureux. De quoi doit-il parler ? Quel diagnostic portez-vous ?

Il s'agit d'épisodes de hernie et de colique salivaire.
Le diagnostic est donc une sous-mandibulite aiguë gauche d'origine lithiasique.

3/ Que manque t-il pour conforter ce diagnostic cliniquement ?

- Il manque :
  - l'inspection endobuccale à la recherche d'une tuméfaction sur le trajet du canal de Wharton ainsi que la présence d'un écoulement de pus à l'expression du canal
  - la palpation endobuccale qui recherche la lithiase dans le plancher buccal

4/ Quel est votre bilan paraclinique ?

- Evaluation de l'état septique :
  - NFS
  - CRP
- Identification du germe et antibiogramme par prélèvement (écouvillonnage) de l'orifice du canal de Wharton pour examen direct et mise en culture
- Localisation de la lithiase :
  - radiographie standard de profil (peut être suffisante)
  - cliché occlusal antérieur et postérieur
  - éventuelle sialographie au lipiodol (rarement nécessaire)
- En cas de geste chirurgical :
  - groupe, rhésus, RAI
  - hémostase simple

DOSSIER 12

Vous recevez Roger pour la 4ème fois ce mois-ci aux urgences traumatologiques. Il s'est encore battu autour d'un whisky...Vous commencez à bien connaître ce quadragénaire en voie de marginalisation, alcoolique chronique, cirrhotique et s'étant récemment cassé la tête de l'humérus droit. Outre quelques plaies dont une d'environ 2 cm semblant être transfixante sur la joue gauche, il présente les signes d'une fracture maxillo-malaire droite.

1/ Décrivez de tels signes.

2/ Quels diagnostics associés devez vous suspecter ?

3/ Demandez-vous un bilan ? (détaillez)

4/ Roger commence à présenter des difficultés pour s'exprimer en raison d'un trismus. Comment l'expliquez-vous ?

5/ Comment le prenez-vous en charge ?

CORRECTION DOSSIER 12 - FRACTURE MAXILLO-MALAIRE

1/ Décrivez de tels signes.

- A l'inspection :
  - ecchymose sous-orbitaire droite
  - abaissement du canthus externe droit
  - effacement de la pommette
- A la palpation :
  - douleur élective et décalage osseux au niveau de la suture fronto-malaire et sur le rebord orbitaire inférieur en regard du trou sous-orbitaire
  - hypo ou anesthésie du territoire du V2
- A l'examen endo-buccal :
  - limitation plus ou moins douloureuse de l'ouverture buccale
  - ecchymose vestibulaire supérieure
  - douleur à la palpation du cintre maxillo-malaire
- Pas de trouble de l'articulé dentaire + + +.

2/ Quels diagnostics associés devez vous suspecter ?

- En raison de la fracture :
  - atteinte du nerf sous-orbitaire droit (anesthésie de la lèvre supérieure et de l'aile du nez)
  - fracture du plancher orbitaire droit avec possiblement incarcération du muscle droit inférieur
- En raison de la plaie :
  - section du canal de Sténon
  - plaie d'une branche du nerf facial
- En raison de l'état général :
  - hypoglycémie +++
  - attention à l'hématome sous-dural chez l'alcoolique chronique traumatisé crânien

3/ Demandez-vous un bilan ? (détaillez)

- Oui, il faut une imagerie pour porter le diagnostic et rechercher d'autres lésions associées :
  - radiographies standard de Blondeau, Hirtz latéralisé à droite au minimum
  - TDM du massif facial sans injection au moindre doute clinique ou en cas de lésions importantes
  - TDM cérébral en cas de troubles de la conscience
- Autres examens :
  - glycémie capillaire et veineuse
  - alcoolémie
  - bilan d'hémostase (cirrhotique à risque d'hématome sous-dural)
  - bilan pré-opératoire
- La sialographie n'est pas indispensable, on peut voir cliniquement une plaie du Sténon par la salive qui s'en échappe.

4/ Roger commence à présenter des difficultés pour s'exprimer en raison d'un trismus. Comment l'expliquez-vous ?

- Il peut s'agir d'une réaction à un hématome ou d'une compression du muscle temporal (faisceau superficiel) par le coroné (trismus à but antalgique).
- Il peut également s'agir d'une irritation locale par conflit entre le malaire fracturé et le condyle.
- Enfin, surtout sur ce terrain, penser au tétanos.

5/ Comment le prenez-vous en charge ?

- Hospitalisation en urgence, pose d'une voie veineuse périphérique.
- Le traitement est chirurgical :
  - réduction
  - +/- ostéosynthèse
  - avec test de duction forcée durant l'anesthésie générale pour rechercher une fracture du plancher orbitaire avec incarcération du droit inférieur
  - suture des plaies et du canal s'il est lésé après parage et désinfection voire rarement suture nerveuse
- Autre mesures :
  - prévention du délérium tremens : diazépam, vitamines B1 B6 PP, hydratation
  - mise au jour du statut anti-tétanique
  - antibiothérapie prophylactique
  - antalgie
- Surveillance clinique et radiologique (en post-opératoire puis à distance).

COMMENTAIRE

Une plaie de la face peut s'associer à une lésion vasculaire, neurologique et canalaire à rechercher systématiquement

DOSSIER 13

Un patient de 35 ans vous est adressé en consultation pour une tuméfaction comblant le sillon retro-auriculaire droit. Cette tuméfaction évolue depuis plusieurs mois. A l'examen, le patient est en bon état général. La palpation retrouve une masse ferme, non rénitente, mobile par rapport au plan profond. La peau en regard est normale. Le reste de la palpation cervicale est normale. Cette tuméfaction est indolore. Elle mesure 2,5 cm de diamètre.

1/ Quel diagnostic suspectez vous ?

2/ Quels éléments manquent dans la description clinique ?

3/ Quel(s) examen(s) complémentaire(s) vous semble(nt) utile(s) ?

4/ Quel examen est contre-indiqué ?

5/ Quel traitement proposez vous à ce patient ?

6/ Quelles complications du traitement sont à craindre ?

CORRECTION DOSSIER 13
ADENOME PLEIOMORPHE DE LA PAROTIDE

1/ Quel diagnostic suspectez vous ?

- Adénome pleiomorphe de la parotide droite :
  - Argument de fréquence
  - Examen clinique en faveur d'un processus bénin : consistance, mobilité et caractère indolore
  - Evolution lente

2/ Quels éléments manquent dans la description clinique ?

- La fonction faciale qui doit ici être normale. Elle est reportée sur un schéma daté et signé.
- La palpation endobuccale systématique, précise les rapports de la tumeur notamment en cas d'atteinte du lobe profond.

3/ Quel(s) examen(s) complémentaire(s) vous semble(nt) utile(s) ?

- Echographie parotidienne : elle permet d'affirmer la position intra-glandulaire de la tumeur. Elle précise l'echogénéité et les limites.
- La cytoponction parotidienne qui permet d'orienter vers un diagnostique histologique. Elle n'a de valeur que positive.
- On peut également ne rien faire et poser l'indication opératoire sur la clinique.

4/ Quel examen est contre-indiqué ?

Une biopsie tumorale à l'aveugle, car elle risque de provoquer une lésion du nerf facial et une dissémination tumorale.

5/ Quel traitement proposez vous à ce patient ?

- Traitement chirurgical :
  - parotidectomie totale conservatrice du nerf facial, car la tumeur peut être multifocale (on diminue ainsi le risque de récidive)
  - avec examen extemporané qui confirme le diagnostic et l'indication opératoire.

6/ Quelles complications du traitement sont à craindre ?

- Immédiates :
  - paralysie ou parésie faciale périphérique qui régresse presque toujours sans séquelle
  - hématome post opératoire
  - infection du site opératoire
- A distance :
  - récidive tumorale (<2% en cas de parotidectomie totale)
  - syndrome de Frey : rougeur et sueur de la région temporale lors des repas par repousse aberrante de fibres parasympathiques sécrétoires vers les glandes sudoripares.

COMMENTAIRE

La présence d'une telle tuméfaction peut à elle seule suffire à poser l'indication opératoire, ne serait-ce que pour une histologie extemporanée

DOSSIER 14

Monsieur T., 54 ans, vous est adressé par son médecin traitant pour une dysphonie persistante depuis 4 mois malgré une corticothérapie locale. Il a par ailleurs remarqué une tuméfaction cervicale droite évoluant depuis 1 mois. A l'interrogatoire, le patient dit boire environ 1 litre de vin à 12°, 3 verres (soit 60 mL) de whisky à 45°, 5 bières (soit 1,25 litre) à 8,6° par jour. Il fume depuis l'âge de 15 ans environ 1 paquet 1/2 de cigarettes par jour. Il a pour antécédent une bronchite chronique compliquée d'un épisode de surinfection l'hiver dernier.

1/ Quel est le premier diagnostic que vous évoquez ?

2/ Détaillez les points importants de votre examen clinique.

3/ Calculez la consommation quotidienne d'alcool et le degré d'intoxication tabagique du patient.

4/ Quel sera votre bilan complémentaire ?

5/ Quel est le type histologique le plus fréquent dans ce type de lésions ?

6 Quelles sont les thérapeutiques disponibles pour ce genre de lésions ?

CORRECTION DOSSIER 14 - CANCER DU LARYNX

1/ Quel est le premier diagnostic que vous évoquez ?

- Il faut bien sur évoquer un cancer du larynx devant :
  - le terrain : sexe masculin, âge moyen, importante intoxication alcoolo-tabagique
  - la clinique : dysphonie persistante, adénopathie cervicale chronique

2/ Détaillez les points importants de votre examen clinique.

- A l'interrogatoire :
  - Notion de laryngites chroniques (leucoplasies ...)
  - ATCD personnel de cancer des VADS, œsophage, pulmonaire
  - symptômes : dysphonie, dysphagie, dyspnée, otalgie ....
- A l'examen clinique :
  - examen ORL :
    - palpation endobuccale, état dentaire, oropharynx, laryngoscopie indirecte,
    - examen des tympans (en cas d'otalgie)
    - nasofibroscopie avec évaluation de la mobilité laryngée
    - palpation cervicale à la recherche d'adénopathies et caractéristiques (schéma daté, signé)
  - examen général :
    - asthénie, altération de l'état général, amaigrissement (préciser le délai)
    - auscultation cardio-pulmonaire, recherche de signes d'artériopathie
    - palpation hépatique et des reliefs osseux
    - examen neurologique complet à la recherche de signe de localisation

3/ Calculez la consommation quotidienne d'alcool et le degré d'intoxication tabagique du patient.

Alcool : volume en mL x degré x 0,8 le tout divisé par 100 [par type d'alcool]

Donc : vin = 1000 x 12 x 0,8 x 0,01 = 96g

whisky = 60 x 45 x 0,8 x 0,01 = 21,6g

bière = 1250 x 8,6 x 0,8 x 0,01 = 86 g

soit au total 203,6 g par jour

Tabac : 1,5 paquet x 39 années = 58,5 paquets-années

4/ Quel sera votre bilan complémentaire ?

- Bilan tumoral :
  - locorégional :
    - panendoscopie avec œsophagoscopie des VADS (localiser la limite tumorale, 2ème localisation simultanée, biopsies, palpation endobuccale et cervicale) avec schéma daté et signé
    - en fonction des examens cliniques et endoscopiques : TDM (os, cartilages ...) et/ou IRM cervico-faciale (langue, antécédent d'irradiation)
  - recherche de métastases à distance :
    - radio de thorax de face
    - bilan hépatique et échographie hépatique
    - autres en fonction de l'examen clinique (scintigraphie osseuse, TDM cérébral, thoracique ...)
- Reste du bilan :
  - bilan biologique pré thérapeutique (iono, urée, créat)
  - ECG,
  - consultation stomatologue avec panoramique dentaire pour remise en état bucco-dentaire et confection de gouttières fluorées,
  - épreuves fonctionnelles respiratoires chez ce patient bronchitique chronique

5/ Quel est le type histologique le plus fréquent dans ce type de lésions ?

C'est le carcinome épidermoïde.

6 Quelles sont les thérapeutiques disponibles pour ce genre de lésions ?

- La décision thérapeutique sera guidée par le stade TNM de la tumeur, ses limites d'extension, les antécédents et l'état général du patient.
- Avant tout il faut arrêter toute intoxication alcoolo-tabagique.
- Ensuite les moyens thérapeutiques disponibles sont ;
  - la chirurgie de la tumeur :
    - laryngectomie totale (perte de la fonction vocale, trachéostome)
    - laryngectomie partielle (conservation des fonctions du larynx)
  - la chirurgie des adénopathies (uni- ou bilatéralement):
    - curage fonctionnel (conservateur)
    - curage radical (non conservateur)

- la radiothérapie externe : sur le site lésionnel et les aires ganglionnaires on utilise environ 70 Gy en curatif, 45 Gy en prophylactique après une laryngectomie
- la chimiothérapie : 5 Fu, cisplatine
  - concomitante de la radiothérapie
  - néo adjuvante

COMMENTAIRE

Penser aux EFR avant d'opérer un tel patient, penser au soutient psychologique et à l'orthophonie en post-opératoire

DOSSIER 15

Bastien, 23 mois vous est amené par son papa parce qu'il « s'étouffe » depuis le début de la matinée. La veille était apparu un écoulement nasal clair bilatéral.
Vous l'examinez et constatez une température à 38°5, un sifflement inspiratoire avec des reprises inspiratoires lentes accompagnées d'un creusement sus-sternal. Vous ne palpez pas d'adénopathie cervicale, l'état général est conservé.

1/ Analysez cette dyspnée. Que vous indique la présence d'une toux rauque ?

2/ Quel est votre diagnostic à ce stade ?

3/ Quels sont les diagnostics différentiels ?

4/ Quel est votre traitement ?

5/ Renseignez les parents sur l'évolution prévisible ?

6/ Quels signes vous auraient fait penser à une épiglottite et quelles mesures auriez-vous adopté alors ?

CORRECTION DOSSIER 15 - LARYNGITE AIGUE SOUS-GLOTTIQUE

1/ Analysez cette dyspnée. Que vous indique la présence d'une toux rauque ?

- Il s'agit d'une bradypnée inspiratoire de localisation haute (comme en témoigne le tirage sus-jacent), la présence d'un sifflement inspiratoire (stridor) en affirme l'origine laryngée. Le patient présente donc une dyspnée laryngée.
- La toux rauque quant à elle signe une localisation sous-glottique de l'obstacle (il ne s'agit donc pas d'une épiglottite ou d'une laryngite sus-glottique).

2/ Quel est votre diagnostic à ce stade ?

Compte tenu du contexte fébrile et des symptômes rhniopharyngés, il s'agit d'une laryngite aiguë sous-glottique probablement virale (argument de fréquence).

3/ Quels sont les diagnostics différentiels ?

- Les autres causes de dyspnée laryngée à ce stade sont :
  - épiglottite aiguë (H. Influenzæ)
  - laryngite bactérienne (alors il s'agit plutôt de laryngo-trachéo-bronchite à due à S. Aureus + + +)
  - laryngite striduleuse (rougeole)
  - corps étrangers laryngé à évoquer de principe

4/ Quel est votre traitement ?

- Traitement initié en urgence mais pas d'hospitalisation systématique :
  - corticothérapie parentérale d'urgence par une injection de béthamétasone (Célestène) à la dose de 0,3 mg/kg, renouvelable une fois à 30 minutes si l'état ne s'améliore pas
  - surveillance clinique pendant les minutes qui suivent pour évaluer l'efficacité de la corticothérapie
- Si l'évolution est favorable l'enfant peut retourner à la maison en rassurant les parents et en leur expliquant les consignes de surveillance, sous une corticothérapie courte orale.
- Sinon l'hospitalisation s'impose (poursuite de la corticothérapie, aérosols adrénalinés voire intubation).

5/ Renseignez les parents sur l'évolution prévisible ?

Sous traitement approprié l'évolution est le plus souvent favorable avec disparition des symptômes dans l'heure et retour à la normale en quelques jours. Cependant il existe des formes récidivantes qui nécessitent la recherche d'un facteur favorisant (allergie, foyer infectieux ORL chronique, reflux gastro-œsophagien, tabagisme passif).

6/ Quels signes vous auraient fait penser à une épiglottite et quelles mesures auriez-vous adopté alors ?

On pense à l'épiglottite devant une dyspnée inspiratoire avec une voix étouffée, une dysphagie intense et une hypersialorrhée chez un enfant très fébrile (40°C).

Dans ce cas il faut hospitaliser l'enfant, ne pas le mobiliser ni l'examiner à l'abaisse-langue (risque d'arrêt respiratoire) en attendant une intubation en position assise et débuter une antibiothérapie en urgence (céphalosporine de 3ème génération par voie parentérale).

COMMENTAIRE

Le tableau clinique initial est spectaculaire, tout comme la réponse au traitement initial, donc il ne faut pas s'affoler du moment que l'on élimine l'épiglottite. Les signes de lutte sont sus-jacents à l'obstacle et permettent ainsi de le localiser.

DOSSIER 16

Antoine, 49 ans, vient vous consulter en raison d'une ulcération buccale persistante qu'il attribue à une dent cassée non traitée en regard.

1/ Quelles sont les principales causes d'érosions de la muqueuse buccale ?

2/ Antoine vous dit que cette lésion est présente depuis au moins 1 mois. La douleur est tolérable, mais la lésion est mal située, sous la langue, gênant l'articulation. Par ailleurs l'état bucco-dentaire laisse à désirer. Quelle est votre principale hypothèse diagnostique ?

3/ Quels éléments de l'examen physique vous conforteront dans cette hypothèse ?

4/ Quel bilan demandez-vous ?

5/ Quel est votre traitement ?

CORRECTION DOSSIER 16 - CANCER DU PLANCHER BUCCAL

1/ Quelles sont les principales causes d'érosions de la muqueuse buccale ?

- Infectieuses :
  - stomatite ulcéreuse (hémopathie, VIH, éthylisme, médicaments)
  - aphtose vulgaire ou géante
  - primo-infection herpétique, zona, herpangine, syphilis.
- Tumorales :
  - lichen plan
  - dysplasies
  - carcinome épidermoïde.
- Traumatiques : tout élément traumatique endobuccal (dent, prothèse).
- Générale :
  - pemphigus
  - érythème polymorphe
  - toxidermie bulleuse
  - syndrome de Lyell,
  - maladie de Behçet
  - neutropénie

2/ Antoine vous dit que cette lésion est présente depuis au moins 1 mois. La douleur est tolérable mais la lésion est mal située, sous la langue, gênant l'articulation. Par ailleurs l'état bucco-dentaire laisse à désirer. Quelle est votre principale hypothèse diagnostique ?

- Carcinome épidermoïde du plancher buccal antérieur
- Arguments :
  - Age
  - caractère peu douloureux (stade de début)
  - mauvaise hygiène dentaire fréquente sur ce terrain.

3/ Quels éléments de l'examen physique vous conforteront dans cette hypothèse ?

- Ulcération nécrotique saignant au contact
- Peu douloureuse spontanément
- Bords irréguliers
- Odeur fétide
- Adénopathie suspecte

4/ Quel bilan demandez-vous ?

- Clinique :
  - examen ORL et stomato complet, reste de la cavité buccale, oropharynx
  - nasofibroscopie : cavum, paroi pharyngée postérieure, hypopharynx, larynx, a la recherche d'une seconde localisation.
  - palpation de toutes les aires ganglionnaires cervicales et sous-mandibulaires.
- Para-clinique :
  - panendoscopie des VADS et biopsie de la lésion
  - TDM cervicale à la recherche de métastases ganglionnaires
- Seconde localisation :
  - radiographie de thorax,
  - échographie hépatique
  - autres examens en cas de point d'appel.
- Bila pré-thérapeutique :
  - ECG
  - bilan sanguin,
  - bilan bucco-dentaire en vue de la confection d'une gouttière fluorée

5/ Quel est votre traitement ?

- Glossectomie partielle et curage ganglionnaire triangulaire bilatéral.
- Ou curiethérapie associée au curage ganglionnaire.
- Radiothérapie externe en fonction des résultats anatomopathologiques de la pièce d'exérèse.

COMMENTAIRE

Il n'est pas indispensable de connaître les territoires de drainage ganglionnaires cervicaux pour les ENC, mais cela peut toujours faire la différence entre deux copies...

DOSSIER 17

Un artisan menuisier de 49 vous consulte en raison d'épistaxis à répétition, généralement dégluties, d'une obstruction nasale bilatérale prédominant à droite et d'une anosmie droite, le tout évoluant progressivement depuis 4 mois.

1/ A quel diagnostic pensez-vous ? Que recherchez-vous en faveur de ce diagnostic ?

2/ Vous constatez une lésion volumineuse bourgeonnante obstruant la fosse nasale droite semblant provenir du plancher ethmoïdal. Quel bilan complémentaire demandez-vous ?

3/ Décrivez ces images.

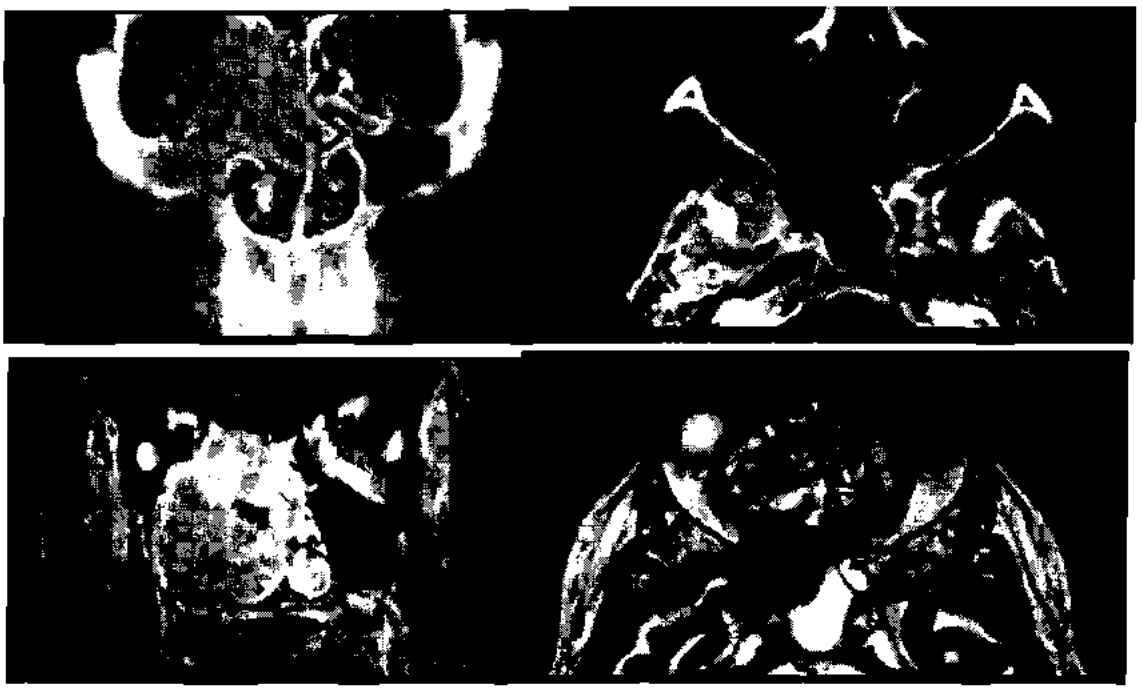

4/ Le patient ne semble pas réaliser la gravité d'une telle lésion, expliquez-lui à quels risques il est exposé.

5/ Quels seront les points importants de la prise en charge d'un tel patient ?

CORRECTION DOSSIER 17 - CANCER DE l'ETHMOÏDE

1/ A quel diagnostic pensez-vous ? Que recherchez-vous en faveur de ce diagnostic ?

- Adénocarcinome de l'ethmoïde devant :
  - une obstruction nasale chronique d'aggravation progressive
  - avec épistaxis
  - et hyposmie
  - chez une sujet à risque (travailleur du bois)
  - d'age compris entre 45 et 55 ans
- On recherche :
  - une altération de l'état général
  - la présence d'une masse dans la fosse nasale droite ou gauche, son aspect
  - la présence d'adénopathies loco-régionales

2/ Vous constatez une lésion volumineuse bourgeonnante obstruant la fosse nasale droite semblant provenir du plancher ethmoïdal. Quel bilan complémentaire demandez-vous ?

- Biopsie de la lésion après contrôle de l'hémostase pour examen anatomopathologique.
- Une fois le diagnostic confirmé on demande
  - un bilan local : TDM et IRM de la face, des sinus, de la base du crâne et du cerveau
  - bilan d'extension : TDM cervical (adénopathies), bilan hépatique et échographie hépatique, TDM thoracique injecté
  - l'examen ophtalmologique est systématique, avec un test de Lancaster pour rechercher une paralysie oculomotrice

3/ Décrivez ces images.

- TDM du massif facial non injectée et IRM en séquence T1, en incidences coronale et sagittale.
- Ces images montrent une volumineuse tumeur de l'ethmoïde droit, envahissant le sinus maxillaire, le sphénoïde et l'orbite droits, et déviant la cloison nasale vers la gauche.
- La paroi postérieure du sphénoïde est préservée.

4/ Le patient ne semble pas réaliser la gravité d'une telle lésion, expliquez-lui à quels risques il est exposé.

Risque vital avant tout

- Risque ophtalmologique :
  - envahissement du muscle droit interne responsable d'une diplopie horizontale
  - envahissement du nerf ophtalmique responsable d'une cécité
  - exophtalmie avec risque de perte de l'œil
- Risque neurologique :
  - envahissement du lobe frontal
  - méningite purulente (pneumocoque)
  - HTIC
  - névralgie faciale

5/ Quels seront les points importants de la prise en charge d'un tel patient ?

- Thérapeutique :
  - chimithérapie néo-adjuvante selon les équipes
  - radiothérapie seule ou faisant suite à
  - une exerèse chirurgicale (chirurgie endonasale ou ouverte +/- temps neurochirurgical)
- Mesures associées :
  - déclaration en maladie professionnelle
  - reclassement s'il n'est pas en invalidité
  - prise en charge à 100%
  - psychothérapie de soutien

COMMENTAIRE

Ce cancer figure au niveau du tableau 47 des maladies professionnelles du régime général de la sécurité sociale, pensez bien à en faire la déclaration (lors d'un dossier transversal +++)

DOSSIER 18

Vous recevez aux urgences de vôtre hôpital, un patient de 45 ans qui vomit depuis 2 jours et est incapable de se lever du fait de troubles de l'équilibre majeurs. L'ensemble des symptômes évolue depuis la veille sans facteur déclenchant retrouvé.

A l'examen, il existe un nystagmus horizonto-rotatoire droit. Les tests vestibulaires sont impossibles à réaliser mais le patient à une sensation de chute vers la gauche. Il n'y a aucun autre symptôme associé.

La température est à 37.0°C et la pression artérielle à 140/80.

1/ Quel est le diagnostic syndromique ?

2/ Quel est le diagnostic le plus probable ?

3/ Si le patient avait eu des antécédents identiques et une sensation anormale dans le conduit auditif externe, cela aurait il changé votre hypothèse ?

4/ Quel(s) examen(s) complémentaire(s) vous paraisse(nt) utiles à ce stade ?

5/ Quelle prise en charge proposez-vous ?

6/ Le traitement a été efficace et vous le revoyez en consultation, que proposez-vous ?

CORRECTION DOSSIER 18 - NEVRITE VESTIBULAIRE

1/ Quel est le diagnostic syndromique ?

- Syndrome vestibulaire périphérique gauche de type destructif.
- Devant : une sensation de chute du côté détruit et nystagmus dans le sens opposé car défini par sa phase rapide « de rappel »

2/ Quel est le diagnostic le plus probable ?

- Névrite vestibulaire gauche
- Devant : Durée des symptômes supérieure à 24 h, importance des signes neuro-végétatifs, absence de signes cochléaires associés.

3/ Si le patient avait eu des antécédents identiques et une sensation anormale dans le conduit auditif externe, cela aurait il changé votre hypothèse ?

- Oui
- On aurait évoqué une maladie de Ménière

4/ Quel(s) examen(s) complémentaire(s) vous paraisse(nt) utiles à ce stade ?

- Aucun
- Le diagnostique est avant tout clinique et impose d'éliminer une cause neurologique par un examen clinique soigneux (même en cas de vertige périphérique).

5/ Quelle prise en charge proposez-vous ?

- Traitement symptomatique débuté aux urgences.
- Traitement anti-vertigineux par voie parentérale, par exemple acétyl-leucine (Tanganil®) 1 ampoule IVD.
- Traitement anti-émétique par exemple métoclopramide (Primpéran®) 1 ampoule IVL.
- Réévaluation de l'état clinique à une heure : si amélioration sensible, retour à domicile avec le même traitement per os 8 jours ; si absence d'amélioration significative hospitalisation pour poursuite du traitement parentéral

6/ Le traitement a été efficace et vous le revoyez en consultation, que proposez-vous ?

- Bilan audio-vestibulaire :
  - épreuves caloriques avec vidéonystagmographie afin de confirmer l'atteinte vestibulaire, de quantifier la fonction vestibulaire résiduelle et la compensation éventuelle
  - audiométrie afin d'explorer la fonction cochléaire, systématique quel que soit le type de vertige périphérique

DOSSIER 19

Madame F. 55 ans est admise aux urgences pour un grand vertige rotatoire depuis plusieurs heures. Elle présente des vomissements et a semble-t-il une baisse d'audition ancienne.

Elle est par ailleurs un peu hypertendue à 155/90.

Votre examen retrouve un nystagmus droit et un weber latéralisé à droite alors que sa meilleure oreille est la droite. Par ailleurs, allongée, elle se sent partir vers la gauche.

L'examen neurologique est normal.

1/ Quelles causes peut avoir un vertige de plusieurs heures ?

2/ Quel est votre diagnostic pour cette patiente ?

3/ Quelle autre mode de révélation de la maladie connaissez vous ?

4/ Quel traitement donnez vous dans un premier temps ?

5/ Quels traitements étiologiques connaissez vous ?

6/ Quelle exploration de l'équilibre vous semble utile et quel résultat en attendre ?

CORRECTION DOSSIER 19 - NEURINOME DE L'ACOUSTIQUE

1/ Quelles causes peut avoir un vertige de plusieurs heures ?

- Maladie de Menière
- Névrite vestibulaire
- Labyrinthite bactérienne ou toxique
- Schwannome vestibulaire
- Traumatisme du rocher
- Tumeur de l'angle ponto-cérébélleux (Méningiome)

2/ Quel est votre diagnostic pour cette patiente ?

- Shwannome vestibulaire gauche ou neurinome du VIII gauche

car

- Syndrome vestibulaire périphérique gauche de type destructif
- Surdité de perception gauche
- Imagerie tumeur sur le trajet du nerf vestibulaire gauche.

3/ Quelle autre mode de révélation de la maladie connaissez vous ?

- Surdité brusque.

4/ Quel traitement donnez vous dans un premier temps ?

- Traitement symptomatique Antivertigineux parentéral type Tanganil 1 ampoule 3 fois par jour IV et antiémétique type primpéran 1 ampoule 3 fois par jour IV
- Discuter un traitement corticoïde IV à la dose de 1mg/Kg/jour

5/ Quels traitements étiologiques connaissez vous ?

- Chirurgie d'exérèse ou radiothérapie conformationnelle
- Une surveillance simple peut également être proposée en fonction de la taille de la tumeur.

6/ Quelle exploration de l'équilibre vous semble utile et quel résultat en attendre ?

- Epreuves caloriques avec vidéonystagmographie
- Aréflexie vestibulaire gauche

COMMENTAIRE

Gardez ce diagnostic en mémoire devant un vertige isolé ou associé à une baisse d'audition progressive unilatérale

DOSSIER 20

Une patiente de 35 ans vient en consultation car elle n'entend plus de l'oreille droite depuis 48 heures.
Elle n'a pas d'antécédent otologique.
Elle s'est inquiétée de ne plus entendre les conversations téléphoniques avec l'oreille droite.

1/ Que recherche l'examen clinique ?

2/ L'otoscopie est normale . Quel est votre diagnostic ?

3/ Comment le confirmer ?

4/ Le seuil auditif est abaissé de 55 dB en moyenne. Que proposez-vous ?

5/ Quel bilan complémentaire réalisez-vous ?

CORRECTION DOSSIER 20 - SURDITE BRUSQUE

1/ Que recherche l'examen clinique ?

- Antécédent identique ou traumatique sonore.
- Présence de signes associés : vertiges, acouphènes.
- Pathologie du conduit auditif externe, bouchon de cérumen, otite externe.
- Pathologie oreille moyenne : otite moyenne aiguë ou otite séromuqueuse.
- Anomalie conque et méat acoustique externe
- Infection virale récente.
- Acoumétrie au diapason : surdité transmission ou perception.

2/ L'otoscopie est normale . Quel est votre diagnostic ?

- A ce stade, surdité brusque droite.

3/ Comment le confirmer ?

- Audiométrie tonale liminaire. : Surdité de perception unilatérale droite.
- Audiométrie vocale : Trouble de l'intelligibilité évoquant un recrutement.
- Recherche d'un recrutement par étude du réflexe stapédien signant l'origine endocochléaire.

4/ Le seuil auditif est abaissé de 55 dB en moyenne. Que proposez-vous ?

- Traitement en hospitalisation de 8 jours.
- Corticothérapie par voie veineuse (1mg/kg/jour équivalent predisolone).
- Vasodilatateur par voie générale et carbogène (20 minutes toutes les 2 heures).
- Agents osmotiques : Mannitol 500 mL/jour I.V. si courbe ascendante et suspicion d'hydrops labyrinthique.

5/ Quel bilan complémentaire réalisez-vous ?

- Tests vestibulaires : Epreuves caloriques avec vidéonystagmographie.
- P.E .A : Origine endo ou rétro cochléaire.
- Imagerie : IRM d'entrée sur les conduits auditifs internes afin d'éliminer un neurinome de l'acoustique.
- Ionogramme sanguin, glycémie, uricémie, triglycéridémie, créatinémie, cholestérolémie, VS, NFS, TP, TCH, TS
- Sérologies : Herpès, rubéole, rougeole, oreillon, syphilitique

COMMENTAIRE : Pour étudier une surdité, l'audiométrie tonale permet d'évaluer son degré et son type, l'audiométrie vocale permet de détecter un phénomène dit de recrutement témoignant de l'utilisation du plus grand nombre de fibres nerveuses dans les surdités de perception. 65% des surdités brusques récupèrent spontanément.

DOSSIER 21

Une jeune patiente de 12 ans vous est amenée par ses parents pour une tuméfaction cervicale médiane en regard du corps de l'os hyoïde de 3.5 cm de diamètre. Elle est inflammatoire et douloureuse et ce n'est pas le premier épisode.
La numération sanguine montre des leucocytes à 12000 et des polynucléaires neutrophiles à 9000. La CRP est mesurée à 100.

1/ Quel diagnostic évoquez vous ?

2/ Quel en est le mécanisme ?

3/ Quelle attitude immédiate adoptez-vous ?

4/ Quel traitement proposerez vous dans un second temps ?

5/ Quelle précaution prendrez vous avant ?

CORRECTION DOSSIER 21 - KYSTE DU TRACTUS THYREOGLOSSE

1/ Quel diagnostic évoquez vous ?

- Kyste du tractus thyréoglosse surinfecté
- Devant : une tuméfaction médiane en regard de l'os hyoïde, une inflammation locale et un syndrome inflammatoire biologique

2/ Quel en est le mécanisme ?

- Persistance du canal embryonnaire permettant la migration du tissu thyroïdien de la base de la langue vers la région basi-cervicale

3/ Quelle attitude immédiate adoptez-vous ?

- Hospitalisation en service ORL
- Traitement de l'abcès
- Mise en condition : voie veineuse périphérique, antalgique, antipyrétique, antibiothérapie au mieux adaptée à un prélèvement local, si possible. Par ex Augmentin 70 mg/kg/j
- Le prélèvement peut s'effectuer par ponction du kyste après application de pommade Emla 1 heure.
- Incision- drainage en cas de collection
- Surveillance efficacité et tolérance du traitement.

4/ Quel traitement proposerez vous dans un second temps ?

- Traitement chirurgicale d'exérèse du kyste et du trajet du tractus thyréoglosse.

5/ Quelle précaution prendrez vous avant ?

- Vérification de la position de la thyroïde par une échographie cervicale

  En effet il possible que la thyroïde soit en position ectopique. Ceci doit être connu avant tout geste chirurgical

COMMENTAIRE : il arrive rarement, heureusement, que ce que l'on prend pour un kyste soit composé du tissu thyroïdien, avec en cas d'exérèse un risque hémorragique immédiat et un risque d'hypothyroïdie à distance, d'où l'intérêt de confier la pièce en anatomopathologie

DOSSIER 22

Votre correspondant endocrinologue vous adresse une jeune femme de 19 ans en consultation pour prise en charge d'un nodule thyroïdien découvert fortuitement il y a deux mois.
Il n'y a aucun autre signe associé et pas d'antécédent familial.

1/ Quels facteurs de risque de cancer relevez-vous dans l'histoire clinique ?

2/ Que recherche le reste de l'examen clinique ?

3/ Quels examens complémentaires demandez-vous ?

4/ Le nodule est isolé et mesure 2.5 cm. Que proposez-vous ?

5/ L'extemporané répond : signe en faveur d'un carcinome papillaire. Que faites-vous ?

6/ L'histologie définitive confirme le diagnostic de carcinome papillaire limité au nodule. Quelle est la classification TNM ?

CORRECTION DOSSIER 22 - NODULE THYROÏDIEN

1/ Quels facteurs de risque de cancer relevez-vous dans l'histoire clinique ?

- Age jeune
- Evolution rapide

2/ Que recherche le reste de l'examen clinique ?

- Interrogatoire : origine géographique, antécédent personnel (irradiation)
- Examen : Nodule isolé ou goitre nodulaire, adénopathie cervicale, caractères du nodule, fixé ou non, mobilité, consistance, signe de compression trachéale ou œsophagienne, signes cliniques de dysthyroïdie, examen de la mobilité des cordes vocales, examen clinique complet : signes associés.

3/ Quels examens complémentaires demandez-vous ?

- T3 T4 TSH + ou – thyrocalcitonine, ACE.
- Echographie cervicale : Topographie du nodule, caractère solide ou liquide, vascularisation au doppler.
- Scintigraphie thyroïdienne non systématique, nodule froid ou chaud, fonctionnalité du reste de la glande.
- Cytoponction à l'aiguille fine non systématique, n'a de valeur que si elle est positive.
- Imagerie : Scanner en cas de goitre volumineux, d'adénopathies cliniques ou de goitre plongeant.

4/ Le nodule est isolé et mesure 2.5 cm. Que proposez-vous ?

- Loboisthmectomie droite avec examen extemporané.
- L'extemporanée comporte un risque de faux négatif et doit être confirmé par un examen définitif.

5/ L'extemporané répond : signe en faveur d'un carcinome papillaire. Que faites-vous ?

- Totalisation de la thyroïdectomie.
- Curage récurrentiel droit.
- + ou – curage jugulo-carotidien droit.

6/ L'histologie définitive confirme le diagnostic de carcinome papillaire limité au nodule. Quelle est la classification TNM ?

- T2N0Mx

COMMENTAIRE : En cas de cancer médullaire pensez à rechercher une néoplasie endocrinienne multiple de type 2 : NEM 2A (CMT, phéochromocytome, hyperparatyroïdie primaire) et NEM 2B (CMT, phéochromocytome, neuromes muqueux, phénotype marfanoïde)

DOSSIER 23

Une jeune femme de 25 ans se présente aux urgences pour céphalées, rhinorrhée et hémifacialgie droite. L'ensemble des symptômes évoluent depuis deux jours. Elle ne présente aucun antécédent et l'interrogatoire retrouve une rhinopharyngite pour laquelle elle a reçu un traitement symptomatique il y a une semaine. La température est à 38°2.

1/ Quel diagnostic évoquez-vous ?

2/ Comment le confirmez-vous sans examen complémentaire ?

3/ Quels sont les deux agents infectieux les plus fréquents ?

4/ Quel traitement proposez-vous ?

5/ En l'absence de guérison après un traitement bien conduit, quel examen proposez-vous et pourquoi ?

6/ Sachant qu'en fait elle a plusieurs antécédents identiques, quelle origine suspectez-vous ?

CORRECTION DOSSIER 23 - SINUSITE MAXILLAIRE

1/ Quel diagnostic évoquez-vous ?

Sinusite maxillaire droite aiguë

2/ Comment le confirmez-vous sans examen complémentaire ?

Rhinoscopie antérieure au nasofibroscope ou à l'optique endonasale
→ présence de pus au méat moyen de la fosse nasale droite

3/ Quels sont les deux agents infectieux les plus fréquents ?

- Pneumocoque
- Hæmophilus influenzæ

4/ Quel traitement proposez-vous ?

- Traitement ambulatoire
- Désinfection rhino-pharyngée par lavages pluri-quotidiens au sérum salé à 0,9%
- Antibiothérapie per os probabiliste type amoxicilline-acide clavulanique (1g x 2 par jour) pendant 8 jours
- Vasoconstricteur/anti-inflammatoire local type Déturgylone®
- Antalgique/antipyrétique paracétamol 1g x 4 par jour
- Corticothérapie par voie générale pendant quelques jours car elle est très algique : prednisone 1mg/kg/jour pendant 4 jours

5/ En l'absence de guérison après un traitement bien conduit, quel examen proposez-vous et pourquoi ?

- Scanner des sinus de la face avec et sans injection, en l'absence de contre-indication
- Recherche :
  - un corps étranger intra-sinusien
  - une sinusite fongique
  - une anomalie morphologique gênant le drainage sinusien (par exemple une concha bullosa)

6/ Sachant qu'en fait elle a plusieurs antécédents identiques, quelle origine suspectez-vous ?

Sinusite d'origine dentaire.
→ Panoramique dentaire, dentascan : étude des apex dentaires de la 14 à la 17

COMMENTAIRE

La corticothérapie n'est pas systématique dans la sinusite maxillaire, elle trouve son indication dans les formes bloquées, hyperalgiques et prolongées

DOSSIER 24

Madame P., parisienne, vous amène en consultation son garçon de 2 ans 1/2 pour otalgie et fièvre à 38°2. L'interrogatoire permet de savoir qu'il s'agit du 6ème épisode depuis le début de l'année et qu'à chaque fois la crèche le refuse. Il a par ailleurs le nez constamment bouché et ronfle la nuit. Il éternue également beaucoup. Tout cela embête la mère alors que le mois de mai commence à peine et qu'il serait tellement mieux avec ses petit camarades dehors. L'examen retrouve une rhinorrhée épaisse et un tympan droit très rouge. Le marteau est bien visible.

1/ Quel diagnostic faites-vous ?

2/ Quel traitement préconisez vous ?

3/ Existe-t-il une indication chirurgicale ?

4/ Le même enfant revient quelques années plus tard vous voir pour des troubles de l'attention en classe et l'on suspecte une mauvaise audition, quelle en est la cause probable?

5/ Comment la mettre en évidence ?

6/ Vous retrouvez une perte de 35 dB en moyenne de façon bilatérale, quel traitement proposer ?

CORRECTION DOSSIER 24 - OTITE SEREUSE

1/ Quel diagnostic faites-vous ?

- Otite moyenne aiguë droite congestive compliquant une rhinopharyngite
- Devant :
  - L'otalgie fébrile
  - L'aspect du tympan avec reliefs osseux conservés
  - Rhinorrhée purulente

2/ Quel traitement préconisez vous ?

- Traitement ambulatoire comprenant une antibiothérapie générale active sur Heamophilus et pneumocoque type Augmentin 70 mg/kg/j en 3 prises pendant 8 jours ; une désinfection rhinopharyngée au sérum physiologique 5 à 6 fois par jour, un antalgique-antipyrétique type paracétamol 60 mg/kg/jour en 4 prises.
- On peut discuter un traitement d'emblée actif sur le pneumocoque de sensibilité diminuée à la pénicilline compte tenue de l'origine géographique et du mode de garde : on ajoute à l'Augmentin 50mg/kg/jour d'Amoxicilline.

3/ Existe-t-il une indication chirurgicale ?

- OUI, l'existence d'otites à répétition chez un enfant de plus de 1 an est une indication à la pose d'aérateurs trans-tympanique et la réalisation d'une adénoïdectomie.
- Les autres indications sont : une surdité de transmission > 30dB ou une poche de rétraction tympanique

4/ Le même enfant revient quelques années plus tard vous voir pour des troubles de l'attention en classe et l'on suspecte une mauvaise audition, quelle en est la cause probable?

- Otite séreuse
- Car terrain enfant de 2 ans 1/2, allergie probable, otites à répétition et signes cliniques d'hypertrophie adénoïdienne

5/ Comment la mettre en évidence ?

- Clinique : Aspect mat du tympan, « en verre dépoli » associé à un épanchement retro tympanique sans signe inflammatoire.
- Para clinique :
  - tympanométrie courbe aplatie
  - Audiogramme surdité de transmission légère ou moyenne

6/ Vous retrouvez une perte de 35 dB en moyenne de façon bilatérale, quel traitement proposer ?

- Pose d'aérateurs trans-tympaniques bilatéraux sous anesthésie générale
- Dans le cadran antérosupérieur après paracentèse et aspiration de la glue retro tympanique

COMMENTAIRE

Il est important de proposer un suivi otologique chez de tels enfants exposés à des difficultés scolaires en raison de la baisse d'audition ainsi qu'au risque de cholestéatome des années plus tard

DOSSIER 25

Mr. P., 64 ans, vous est adressé par son médecin traitant en raison de la découverte d'une tuméfaction du sillon rétro-mandibulaire gauche soulevant légèrement le lobule de l'oreille. Il vous précise que l'otoscopie est normale, de même que l'examen endobuccal.

Ce patient a pour antécédents un lymphome non Hodgkinien traité par radiothérapie cervico-thoracique et alcoolisme modéré.

1/ Quelle est l'origine anatomique de cette tuméfaction ? Quels en sont les différents diagnostics possibles ?

2/ Quel est le rôle de l'examen endobuccal ?

3/ Vous le réexaminez. Que va rechercher la palpation ?

4/ Vous palpez une masse irrégulière, indurée, fixée au plan profond et à la peau. Il n'y a pas de signe d'envahissement du VII. Quelles sont vos conclusions au vu de cet examen ?

5/ Quel est votre bilan ?

6/ Il s'agit d'une tumeur maligne, quels en sont les principaux types histologiques ?

7/ Quels sont les principes du traitement ?

8/ Précisez les risques de ce traitement.

CORRECTION DOSSIER 25 - TUMEFACTION PAROTIDIENNE

1/ Quelle est l'origine anatomique de cette tuméfaction ? Quels en sont les différents diagnostics possibles ?

- Il s'agit d'une tuméfaction parotidienne gauche
- Les grandes causes sont :
  - les tumeurs bénignes de la parotide
  - les tumeurs malignes de la parotide
  - la pathologie lithiasique de la parotide ou du canal de Sténon
  - les parotidites infectieuses (virus, bactéries) aiguës ou chroniques
  - les parotidomégalies des maladies de système, du VIH

2/ Quel est le rôle de l'examen endobuccal ?

- Il a pour but de :
  - apprécier l'ostium du canal de Sténon (inflammatoire)
  - apprécier l'aspect de la salive (purulente, sanglante)
  - rechercher une xérostomie
  - évaluer l'état bucco-dentaire
  - rechercher des complications liées à la radiothérapie (mucite)

3/ Vous le réexaminez. Que va rechercher la palpation ?

- Elle précise au niveau de la tuméfaction :
  - volume
  - surface (régularité)
  - limites
  - consistance
  - sensibilité, douleur spontanée ou provoquée
  - mobilité par rapport à la peau et aux plans profonds
- Au niveau du Sténon :
  - recherche d'un écoulement purulent à l'orifice du canal lors de la pression parotidienne
  - recherche d'une tuméfaction sur son trajet
- Palpation de l'aire parotidienne controlatérale à la recherche d'autres anomalies de taille ou de consistance
- Palpation des aires ganglionnaires cervicales

4/ Vous palpez une masse irrégulière, indurée, fixée au plan profond et à la peau. Il n'y a pas de signe d'envahissement du VII. Quelles sont vos conclusions au vu de cet examen ?

On ne peut pas conclure à une origine bénigne ou maligne.

- Les caractéristiques à la palpation sont celles d'une tumeur maligne, l'absence d'envahissement du VII n'est pas à lui seul un argument de bon pronostic. Il faut faire préciser l'ancienneté de cette masse, son évolution, sa sensibilité, la présence ou non d'adénopathies cervicales.
- Malgré l'aspect douteux il peut s'agir d'une tumeur bénigne (ferme, bosselée, indolore) avec peut-être un début de transformation maligne
- Donc une preuve histologique est indispensable.

5/ Quel est votre bilan ?

- Poursuivre l'interrogatoire et l'examen physique pour rechercher les éléments manquants (évolutivité, douleur)
- Examens d'imagerie :
  - échographie parotidienne gauche : pour différencier entre une tumeur intra- et extra-parotidienne, ainsi qu'entre une tumeur bénigne et une tumeur maligne (possible dans 80% des cas)
  - en cas d'incertitude sur l'échographie, on réalisera une IRM cervico-faciale avec injection de gadolinium (ou à défaut une TDM), examen d'imagerie le plus sensible et spécifique pour différencier entre bénignité et malignité
- Cytoponction à l'aiguille fine, elle n'a de valeur que si elle est positive et ne doit jamais être réalisée à l'aveugle. [la biopsie parotidienne est strictement interdite en raison des risques de dissémination tumorale et de lésion du nerf facial]
- Bilan pré-opératoire

6/ Il s'agit d'une tumeur maligne, quels en sont les principaux types histologiques ?

- Carcinome :
  - muco-épidermoïde
  - adénoïde-kystique (cylindrome)
  - à cellules acineuses
  - adénocarcinome
  - épidermoïde
  - indifférencié
- Tumeurs non épithéliales
- Lymphomes
- Métastases intra-parotidiennes

7/ Quels sont les principes du traitement ?

- Le traitement est avant tout chirurgical :
  - parotidectomie gauche superficielle
  - avec envoi de la pièce pour examen extemporané (confirmation histologique, limites tumorales)
  - totalisation quand la malignité est confirmée
  - non conservatrice du nerf facial si la malignité est avérée et le nerf trop proche de la lésion
  - curage cervical gauche en cas de malignité
- La radiothérapie adjuvante se discute selon le type histologique.
- Mesures associées :
  - prévention du delerium tremens (hydratation, B1, B6, PP, diazépam)
  - sevrage total et définitif de l'alcool
  - protection oculaire en cas de paralysie faciale
- Il faut l'avertir en pré-opératoire du risque de sacrifice du VII.

8/ Précisez les risques de ce traitement.

- Paralysie ou parésie du nerf facial transitoire en cas de simple traumatisme du nerf
- Paralysie faciale définitive en cas de section du tronc du VII ou d'une de ses branches, de nécessité ou accidentelle
- Syndrome de Frey : rougeur et sudation temporale lors des repas (colonisation des annexes cutanées par les rameaux sécrétoires du nerf auriculo-temporal)
- Complications de la radiothérapie

COMMENTAIRE

Oublier la protection oculaire en cas de sacrifice du VII est un acte criminel

DOSSIER 26

Mireille a 62 ans, elle vous est adressée pour l'exploration et la prise en charge d'une paralysie faciale périphérique. Ses antécédents sont une hypercholestérolémie traitée par une statine et une hypertension artérielle traitée par un β-bloquant

1/ Pouvez-vous préciser le côté atteint ?

2/ Comment avez-vous pu confirmer cliniquement l'origine périphérique de cette paralysie faciale ?

3/ Elle est effectivement périphérique. Comment cliniquement en déterminer le siège lésionnel ?

4/ Cette paralysie est survenue brutalement, constatée à son réveil. Que recherchez-vous à l'interrogatoire et à l'examen clinique pour en préciser l'étiologie ?

5/ Quels examens complémentaires sont nécessaires ?

6/ Vous concluez à une paralysie faciale périphérique à frigoré, quel sera votre traitement ? Quel en est le pronostic ?

CORRECTION DOSSIER 26 - PARALYSIE FACIALE PERIPHERIQUE

1/ Pouvez-vous préciser le côté atteint ?

- La paralysie est à droite, le côté sain est celui où la bouche est attirée et où l'œil est le plus fermé car le VII est le nerf moteur de la face. Même au repos il existe un tonus musculaire de la face (orbiculaire des paupières, buccinateur).

2/ Comment avez-vous pu confirmer cliniquement l'origine périphérique de cette paralysie faciale ?

- L'atteinte périphérique siège classiquement sur les deux territoires du VII : inférieur et supérieur. En cas de paralysie centrale il n'existe qu'une paralysie de l'hémi-face inférieure (dans quelques cas il existe une discrète paralysie supérieure mais sans le signe de Charles Bell). Cela s'explique par le fait que la partie supérieure du noyau du VII reçoit des afférences issues des deux hémisphères.
- En cas de paralysie périphérique on retrouvera donc en plus de l'atteinte inférieure une atteinte du frontal et de l'orbiculaire des paupières avec le signe de Charles Bell (occlusion palpébrale incomplète, l'œil se portant en haut et en dehors) ou le signe de Souques (occlusion palpébrale moins franche, les cils apparaissent plus longs du côté paralysé).
- En cas d'atteinte centrale ces signes sont absents, par contre il existe une dissociation automatico-volontaire : la motricité volontaire est impossible mais il existe des contractions musculaires lors de certaines mimiques spontanées (rires...).
- Par ailleurs en cas d'atteinte centrale le reste de l'examen est le plus souvent anormal (autres signes centraux).

3/ Elle est effectivement périphérique. Comment cliniquement en déterminer le siège lésionnel ?

- On le détermine à partir des branches issues du VII qui sont dans l'ordre: le nerf grand pétreux, le nerf du muscle de l'étrier et la corde du tympan.
- Le test de Schirmer étudie la sécrétion lacrymale : il est anormal s'il y a une hypolacrymie, ce qui signe une atteinte en amont du nerf grand pétreux (qui prend son origine au niveau du ganglion géniculé).
- Le test de Metz recherche le réflexe stapédien : il est anormal si le réflexe est absent (hyperacousie douloureuse aux stimulations intenses) et témoigne d'une atteinte du VII en amont du nerf du muscle de l'étrier.
- L'étude de la sécrétion salivaire (difficile en pratique, on pratique volontiers une électrogustométrie) : son atteinte signifie une lésion en amont de la corde du tympan.

4/ Cette paralysie est survenue brutalement, constatée à son réveil. Que recherchez-vous à l'interrogatoire et à l'examen clinique pour en préciser l'étiologie ?

- Interrogatoire :
  - antécédents identiques ou neurologiques
  - pathologie à risque de multinévrite (diabète, amylose, PAN, Waldenström)
  - notion d'épisode viral récent
  - traumatisme facial, plaie en regard de la parotide
  - otite moyenne récente
  - piqûre du tique ou lésion cutanée récente pouvant évoquer un érythème chronique migrant
  - douleur de la région auriculaire pouvant évoquer un zona
  - autre déficit neurologique (polyradiculonévrite, SEP)

- Examen clinique :
  - mesure de la glycémie capillaire
  - recherche d'une éruption vésiculeuse dans la zone de Ramsay-Hunt
  - recherche d'une hypertrophie parotidienne et d'une uvéite (Heerfordt)
  - examen otoscopique
  - examen cutané complet (érythème chronique migrant, piqûre)
  - recherche d'une chéilite, d'un œdème labial, de fissures linguales (syndrome de Melkerson-Rosenthal)
  - examen neurologique complet, en particulier examen précis de toutes les paires crâniennes.

5/ Quels examens complémentaires sont nécessaires ?

- Glycémie veineuse à jeun pour rechercher un diabète.
- Devant une paralysie faciale du sujet d'âge mûr il est nécessaire de réaliser une IRM (ou au pire au scanner) cérébral à la recherche d'une tumeur bénigne ou maligne (neurinome notamment).
- Un audiogramme permet de s'assurer de l'absence d'atteinte cochléaire.
- En l'absence d'orientation clinique, aucun autre examen n'est nécessaire.

6/ Vous concluez à une paralysie faciale périphérique à frigoré, quel sera votre traitement ? Quel en est le pronostic ?

Traitement ambulatoire.

Corticothérapie orale pour 7 jours à 1 mg/kg/j en une prise au cours du petit déjeuner. On y associe un régime désodé, pauvre en sucres rapides, riche en potassium...

Pour certains : antiviral (hypothèse virale de la paralysie à frigoré) par du valaciclovir® : 2 cp à 500 mg pendant 7 jours.

Le point à ne pas oublier est la prévention des complications oculaires : soins oculaires quotidiens (pommade à la vitamine A, collyre protecteur hydratant, occlusion palpébrale par un pansement adhésif en papier).

Il est nécessaire de pratiquer une kinésithérapie active et passive (massages) dès le début de la phase de récupération.

Le pronostic des paralysies faciales périphériques à frigore est plus réservé sur ce terrain (>60 ans, HTA). La surveillance du test de Metz est un bon facteur pronostic (la récupération du réflexe stapédien précédant celle de la motricité faciale, le pronostic est mauvais au-delà de 15 jours sans récupération). Les complications auxquelles elle est exposée sont essentiellement :

- ophtalmiques : kératite, ulcération cornéenne
- neurologiques : hémispasme facial, syncinésies, myokymies, syndrome des larmes de crocodile
- esthétiques + + +

La probabilité de guérison complète se situe entre 60 et 80% compte tenu de l'âge.

COMMENTAIRES

Il est intéressant de déterminer le siège lésionnel des paralysies faciales périphériques pour rechercher une étiologie, la paralysie à frigoré étant un diagnostic d'élimination, d'où la réalisation des test de Schirmer, de Metz et de l'électrogustométrie dans l'étude de toute paralysie faciale périphérique

DOSSIER 27

Une maman vous présente son fils âgé de 6 ans, il se plaint de la gorge.

1/ Quels sont les points à ne pas oublier à l'examen clinique ?

2/ Voici ce que vous observez, décrivez cette image.

3/ Quelles causes évoquer ? Quelle est la plus probable ? Comment la mettre en évidence ?

4/ Quel traitement prescrivez-vous ?

5/ Quatre jours après vous le revoyez en urgence pour persistance de la fièvre, dysphagie, majoration des douleurs. Quel diagnostic évoquez-vous sur cette radiographie ?

6/ Quelle sera la conséquence pratique de cette complication à distance?

CORRECTION DOSSIER 27 - ANGINE ERYHTEMATO-PULTACEE

1/ Quels sont les points à ne pas oublier à l'examen clinique ?

- Interrogatoire :
  - antécédents d'autres angines et d'épisodes ORL
  - antécédents de RGO, de tabagisme passif, d'immunodépression
  - pathologie valvulaire à risque d'endocardite
  - statut vaccinal
- Examen physique :
  - taille, poids, température, état général
  - examen de la cavité buccale et du pharynx à l'aide d'un abaisse-langue
  - otoscopie systématique
  - aires ganglionnaires régionales
- Strepto-Test

2/ Voici ce que vous observez, décrivez cette image.

Angine érythémato-pultacée (pharynx inflammatoire, amygdales hypertrophiées recouvertes d'un enduit blanchâtre).

3/ Quelles causes évoquer ? Quelle est la plus probable ? Comment la mettre en évidence ?

- Virale le plus souvent : rhinovirus, coronavirus, parainfluenza, VRS
  puis bactérienne : streptocoque béta-hémolytique A, streptocoques B, C, F, G
- Le plus probablement virale mais on ne peut l'écarter que par un strepto-stest

4/ Quel traitement prescrivez-vous ?

- Si le test est négatif : traitement purement symptomatique par antalgique et antipyrétique, type paracétamol (une dose-kg, 4 fois par jour). On peut prescrire un placebo comme le Solutricine® ou l'Hexalyse®. Respect de certaines règles : ne pas sortir dans le froid, ne pas se mouiller la tête, de pas crier. On peut adapter l'alimentation (plus molle, chaude).

  La surveillance au domicile (température, douleurs, poids) puis au cabinet (évolution clinique à 5 jours puis à 1 mois à la recherche de complications) est essentielle.
- Si le test est positif : même attitude en ajoutant l'antibiothérapie par Amoxicilline® 30 mg par kg par jour en 3 prises pendant 6 jours

5/ Quatre jours après vous le revoyez en urgence pour persistance de la fièvre, dysphagie, majoration des douleurs. Quel diagnostic évoquez-vous sur cette radiographie ?

Abcès rétro-pharyngé (épaississement des parties molles en arrière du pharynx)

6/ Quelle sera la conséquence pratique de cette complication ?

Amygdalectomie à froid

COMMENTAIRE

Le strepto-test fait partie de l'examen clinique d'une angine, sa sensibilité est de 90%, sa spécificité de 98%, d'où l'intérêt de revoir en consultation dans la semaine un enfant dont l'angine s'aggrave avec des éléments infectieux

DOSSIER 28

Un homme de 43 ans vous consulte pour des épistaxis récidivantes. Il a pour antécédents :
une HTA traitée depuis 2 ans par Triatec®
un épisode d'hémorragie digestive haute au cours duquel on a découvert la présence de télangiectasies gastriques
Il est expert-comptable et ne fume pas.

1/ Quelles sont les causes d'épistaxis à répétition ?

2/ Vous observez cet aspect, qu'en concluez-vous quant à la cause ?



3/ Quel est le risque principal de cette affection ?

4/ Organisez votre attitude thérapeutique.

5/ L'épistaxis recommence au cours de votre consultation, comment la prenez-vous en charge ?

6/ S'il s'agissait d'une femme enceinte, quelles étiologies auriez-vous recherché ?

CORRECTION DOSSIER 28 - EPISTAXIS

1/ Quelles sont les causes d'épistaxis à répétition ?

- Causes traumatiques :
  - tendance au grattage de la tache vasculaire
- Rhinopathies :
  - maladie de Wegener
  - cocaïnomanie (sniff)
  - exposition au chrome
- Iatrogéniques :
  - cautérisations itératives (perforation septale)
  - corticothérapie nasale prolongée
  - prise d'anticoagulant ou d'anti-agrégant plaquettaire
- Causes tumorales :
  - fibrome naso-pharyngien
  - polype de la cloison
  - angiome
- Causes vasculaire :
  - maladie de Rendu-Osler
- Causes générales :
  - HTA
  - Anomalies de l'hémostase (hémophilie, Willebrand, PTT, thrombopénie)
- Epistaxis essentielle (diagnostic d'élimination)

2/ Vous observez cet aspect, qu'en concluez-vous quant à la cause ?

Présence de télangiectasies cutanées péri-buccales, qui associées à ces épistaxis et les télangiectasies muqueuses font suspecter fortement une maladie de Rendu-Osler.

3/ Quel est le risque principal de cette affection ?

Risque vital en cas de localisation pulmonaire, hépatique ou digestive

4/ Organisez votre attitude thérapeutique.

- Chez ce patient qui ne saigne pas, les possibilités thérapeutiques sont :
  - la cautérisation au bistouri électrique
  - la vaporisation au laser YAG ou argon
  - injection in situ d'éthibloc (produit sclérosant)
  - embolisation sous artériographie

Par ailleurs il faut s'assurer de l'équilibre tensionnel (facteur aggravant)

Enfin un bilan de la maladie générale s'impose (enquête génétique car c'est une maladie à transmission autosomique dominante, recherche des localisations à risque par imagerie hépatique et pulmonaire)

5/ L'épistaxis recommence au cours de votre consultation, comment la prenez-vous en charge ?

Il existe un compromis entre le geste local indispensable et le risque de majorer l'hémorragie suite à ce geste.

- En cas d'épistaxis de moyenne abondance :
  - compression digitale entre pouce et index pendant 10 minutes
  - puis méchage si besoin (Surgicel®)
- En cas d'épistaxis grave d'emblée ou persistante :
  - tamponnement antérieur (Surgicel®) toujours bilatéral, laissé en place 48 heures sous couverture antibiotique par Amoxicilline

Le Surgicel® est résorbable, ce qui limite les risques hémorragiques lors du retrait de la mèche.

6/ S'il s'agissait d'une femme enceinte, quelles étiologies auriez-vous recherché ?

- Polype saignant de la cloison
- Rhinite hypertrophique
- Thrombopénie (HELLP syndrome, CIVD)
- HTA gravidique

COMMENTAIRE

Le tout premier temps du traitement général d'une épistaxis est le mouchage, de manière à expulser les caillots qui se sont formés et qui sont à l'origine d'une fibrinolyse locale empêchant la coagulation de bien se dérouler

DOSSIER 29

Un patient de 58 ans se plaint d'une adénopathie cervicale jugulo-carotidienne moyenne droite isolée, apparue depuis 2 mois, mesurant environ 2 cm, très dure et fixée à la palpation.

1/ Quels territoires sont drainés par la chaîne jugulo-carotidienne moyenne ?

2/ Décrivez les points importants de votre examen clinique.

3/ Ce patient est un fumeur actif à 60 paquets-années, vous observez cet aspect en laryngoscopie indirecte.

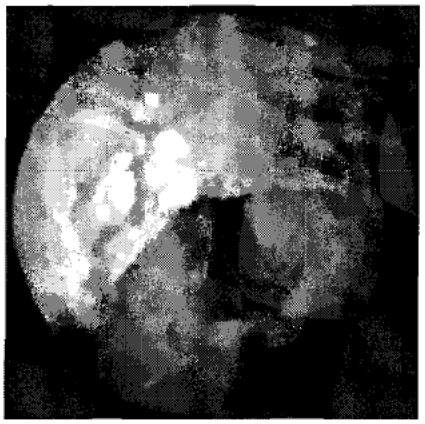

Quels examens paracliniques demandez-vous ?

4/ Il s'agit d'un carcinome épidermoïde laryngé de l'étage sus-glottique, limité à la face laryngée de l'épiglotte. Le reste des investigations s'avère négatif. Quel en est le stade TNM ?

5/ Quelle décision thérapeutique choisissez-vous ?

6/ Le patient inquiet vous demande s'il perdra sa voix, que lui répondez-vous ?

1/ Quels territoires sont drainés par la chaîne jugulo-carotidienne moyenne ?

- La sphère ORL : larynx (sauf les cordes vocales), pharynx
- La thyroïde
- La langue et la cavité buccale

2/ Décrivez les points importants de votre examen clinique.

- Interrogatoire :
  - habitus (tabac, alcool)
  - origine ethnique
  - antécédents d'irradiation cervicale
  - altération de l'état général, perte de poids récente
  - dysphonie, dysphagie, toux d'irritation, hémoptysie
  - otalgie, obstruction nasale, épistaxis
- Examen physique :
  - siège exact de l'adénopathie, nombre, bilatéralité, taille, sensibilité, fixité, caractère inflammatoire
  - examen des autres chaînes ganglionnaires
  - examen ORL complet : naso-laryngo fibroscopie, toucher bucco-pharyngé, palpation des parotides et de la thyroïde
  - examen cutané et du cuir chevelu
  - palpation du foie et de la rate
- SCHEMA DATE + + +

3/ Ce patient est un fumeur actif à 60 paquets-années, vous observez cet aspect en laryngoscopie indirecte. Quels examens paracliniques demandez-vous ?

- Bilan local :
  - nouvelle endoscopie, cette fois-ci une laryngoscopie directe au tube rigide sous anesthésie générale au cours d'une panendoscopie des voies aéro-digestives supérieures (hypopharyngoscopie, laryngoscopie directe, œsophagoscopie) → biopsie de toute lésion suspecte et examen anatomopathologique.
  - TDM cervicale avec injection
- Bilan général :
  - radiographie de thorax de face
  - échographie hépatique et bilan hépatique

- Bilan pré-thérapeutique :
  - ECG
  - Panoramique dentaire

4/ Il s'agit d'un carcinome épidermoïde laryngé de l'étage sus-glottique, limité à la face laryngée de l'épiglotte. Le reste des investigations s'avère négatif. Quel en est le stade TNM ?

- T1a
- N1
- M0

5/ Quelle décision thérapeutique choisissez-vous ?

Traitement à visée curative (jeune âge, cancer d'extension limitée, bilan métastatique négatif) :

- laryngectomie partielle horizontale supra-glottique
- curage ganglionnaire radical jugulo-carotidien droite
- radiothérapie externe (mesures préventives : remise en état bucco-dentaire, gouttières fluorées) adjuvante

Pas de chimiothérapie néo-adjuvante (réservée aux cancers de grande taille)

Indispensable : arrêt total et définitif du tabagisme

6/ Le patient inquiet vous demande s'il perdra sa voix, que lui répondez-vous ?

Il n'y a pas d'atteinte de l'étage glottique, simplement le timbre de la voix sera modifié. Par contre il existe un risque de fausse-route important et la nécessité d'une trachéotomie temporaire.

COMMENTAIRE

Il faudra surveiller régulièrement ce patient à la recherche d'une seconde lésion liée au tabac, au niveau de la sphère ORL mais également ailleurs (poumons, vessie...)

DOSSIER 30

Vous recevez une fillette de 7 ans pour sa troisième rhinite de l'hiver. Elle n'a aucun antécédent, son calendrier vaccinal est à jour.

1/ Quels facteurs favorisant les rhinopharyngites chroniques recherchez-vous ?

2/ Décrivez l'examen clinique d'une rhinite classique.

3/ La mère est inquiète devant l'évolution de l'écoulement qui est devenu purulent et la fièvre à 39°C. Que lui dites-vous ?

4/ Quelle prise en charge proposez-vous initialement ?

5/ Vous la revoyez à 48 heures pour persistance de la fièvre et aggravation de l'écoulement. Décrivez ce que vous observez en rhinoscopie antérieure.

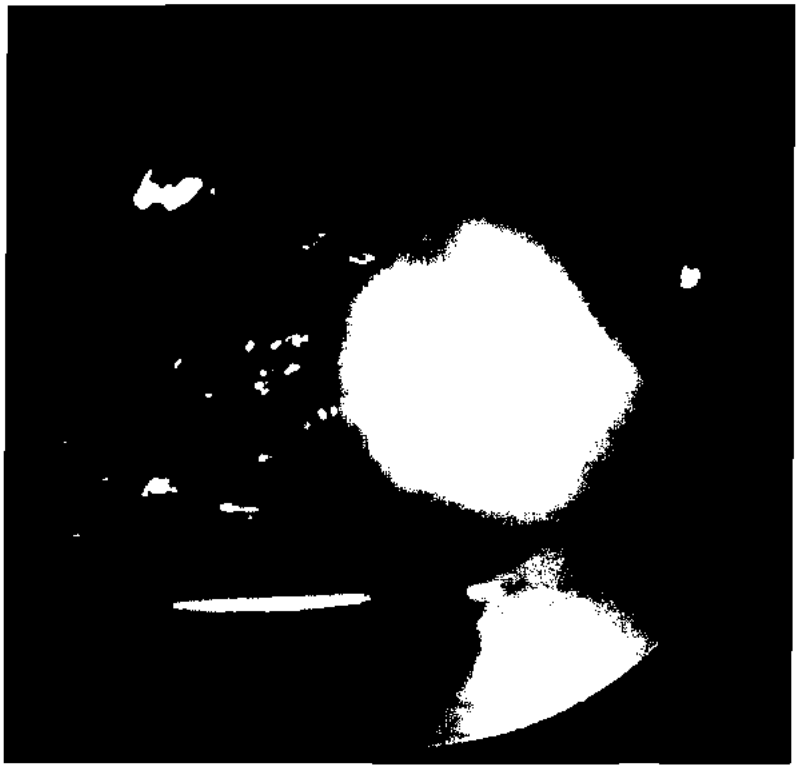

6/ Devant cette fièvre persistante, à quel diagnostic extra rhino-sinusien devez-vous systématiquement penser ?

7/ Ce diagnostic étant éliminé, jugez-vous utile de pratiquer une adénoïdectomie ?

CORRECTION DOSSIER 30 - RHINOPHARYNGITE

1/ Quels facteurs favorisant les rhinopharyngites chroniques recherchez-vous ?

Le reflux gastro-œsophagien, le tabagisme passif, la vie en collectivité, le terrain allergique

2/ Décrivez l'examen clinique d'une rhinite classique.

- La fièvre peut être relativement élevée (particulièrement chez l'enfant).
- Obstruction nasale, éternuements, rhinorrhée aqueuse puis muco-purulente.
- La muqueuse nasale est inflammatoire +/- écoulement postérieur.
- Parfois présence d'adénopathies sous-angulo-maxillaires bilatérales.
- Ne pas oublier l'examen des tympans.

3/ La mère est inquiète devant l'évolution de l'écoulement qui est devenu purulent et la fièvre à 39°C. Que lui dites-vous ?

Ces signes sont classiques et ne présument en rien de la nature virale ou bactérienne de l'infection, ni d'une éventuelle surinfection (c.f. recommandations de l'Afssaps).

4/ Quelle prise en charge proposez-vous initialement ?

- Le traitement est symptomatique :
  - antipyrétique paracétamol 15mg/kg/jour 4 fois par jour
  - mouchage, aspiration des sécrétions nasales
  - lavages du nez au sérum physiologique
  - surveillance de la température et de la purulence au domicile
  - reconsulter en cas de persistance à 7 jours

5/ Vous la revoyez à 48 heures pour persistance de la fièvre et aggravation de l'écoulement. Décrivez ce que vous observez en rhinoscopie antérieure.

La muqueuse nasale est congestive, recouverte d'un écoulement purulent

6/ Devant cette fièvre persistante, à quel diagnostic extra rhino-sinusien devez-vous systématiquement penser ?

Il faut rechercher une otite moyenne aiguë.

7/ Ce diagnostic étant éliminé, jugez-vous utile de pratiquer une adénoïdectomie ?

Elle est indiquée si en plus des épisodes aigus il persiste une obstruction des voies aériennes supérieures.

DOSSIER 31

Vous accueillez aux urgences pédiatriques la petite Shirley, 19 mois, accompagnée par sa maman affolée. La fillette se serait étouffée sans raisons alors que les parents étaient en train de prendre l'apéritif avec les voisins. Devant vous elle est eupnéique et bien rose.

1/ Que recherchez-vous à l'interrogatoire ?

2/ L'interrogatoire vous fait évoquer une inhalation de corps étranger intra-bronchique. Votre examen clinique est normal. Réalisez-vous des examens complémentaires (justifiez).

3/ Si vous demandez une radiographie pulmonaire, quels signes recherchez-vous ?

4/ Vous êtes rassuré et ne prescrivez pas de fibroscopie. La maman vous demande que faire si l'épisode se reproduit.

5/ Alors que vous allongez l'enfant, celle-ci est prise par une quinte de toux et suffoque. Vous la rasseyez, il persiste à l'examen une disparition du murmure vésiculaire de tout le champ pulmonaire gauche, sans sibilants. Vous réalisez en urgence une bronchoscopie au tube rigide. Que voyez-vous sur ce cliché ?

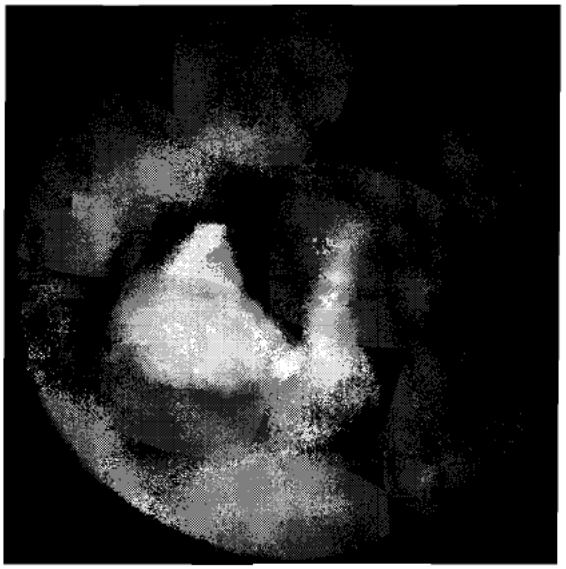

6/ Quelle prise en charge proposez-vous ?

CORRECTION DOSSIER 31 - CORPS ETRANGER

1/ Que recherchez-vous à l'interrogatoire ?

- Syndrome de pénétration (suffocation, toux, agitation), présence d'objets à risque (cacahuètes)
- Caractère inspiratoire ou expiratoire de la dyspnée
- Calendrier vaccinal
- Antécédents particuliers (pathologie laryngo-trachéale, asthme...)

2/ L'interrogatoire vous fait évoquer une inhalation de corps étranger intra-bronchique. Votre examen clinique est normal. Réalisez-vous des examens complémentaires (justifiez).

- Oui,
  - devant la suspicion de corps étranger des voies aériennes une radiographie de thorax s'impose (clichés en inspiration et en expiration forcées si l'enfant coopère),
  - l'endoscopie quant à elle sera volontiers pratiquée.

3/ Si vous demandez une radiographie pulmonaire, quels signes recherchez-vous ?

- Mise en évidence du corps étranger s'il est radio-opaque
- Atélectasie
- Emphysème pouvant se compliquer de pneumothorax ou de pneumomédiastin
- Hyperclarté expiratoire par « trapping »
- Mais la radio est souvent normale et ne suffit pas à éliminer le diagnostic d'inhalation

4/ Vous ne prescrivez pas de fibroscopie et optez pour une surveillance simple. La maman vous demande que faire si l'épisode se reproduit.

Laisser l'enfant dans la position qu'il adopte spontanément, ne pas l'allonger sur le dos. Pas de manœuvre libératoire si l'enfant ne s'étouffe pas. Par contre s'il s'étouffe il faut réaliser la manœuvre de Mofenson (l'enfant posé en avant sur l'avant bras de l'adulte qui tape dans le dos, la tête légèrement en bas) voire d'Heimlich s'il est plus grand. Dans tous les cas une consultation s'impose en urgence.

Insister sur les mesures préventives pour éviter la récidive (pas d'objet à risque à proximité de l'enfant, surveillance constante).

5/ Alors que vous allongez l'enfant, celle-ci est prise par une quinte de toux et suffoque. Vous la rasseyez, il persiste à l'examen une disparition du murmure vésiculaire de tout le champ pulmonaire gauche, sans sibilants. Vous réalisez en urgence une bronchoscopie au tube rigide. Que voyez-vous sur ce cliché ?

Présence d'un important corps étranger latéro-carénaire, obstruant entièrement la lumière de la broche souche gauche. Il ressemble à une cacahuète ou à un autre amuse-gueule...Le corps étranger était probablement plus haut situé (plus grand calibre des voies supérieures) et c'est la mobilisation de la patiente qui a conduit à son enclavement plus bas.

6/ Quelle prise en charge proposez-vous ?

- Il s'agit d'une urgence thérapeutique (mais également diagnostique).
- Hospitalisation en urgence en ORL pédiatrique (courte hospitalisation de 48h le plus souvent).
- Autorisation parentale pour l'anesthésie générale.
- Fibroscopie laryngo-trachéo-bronchique diagnostique sous anesthésie générale.
- Puis extraction du corps étranger visualisé après mise en place du bronchoscope rigide.
- Prévention de la réaction inflammatoire (risque d'hyperréactivité bronchique ou de bronchectasies séquellaires) par une corticothérapie courte et une kinésithérapie respiratoire.
- Antibiothérapie pour 5 jours par amoxicilline en l'absence d'allergie.

COMMENTAIRE

Dans l'état actuel des connaissances aucun argument clinique ou radiologique ne permet de surseoire à la fibroscopie laryngo-trachéo-bronchique sous anesthésie générale en cas de syndrome de pénétration décrit par l'entourage.

DOSSIER 32

Une femme de 35 ans vient vous consulter car elle a remarqué depuis près de 18 mois qu'elle entendait moins bien de l'oreille droite. Cela correspond à sa deuxième grossesse.

1/ Quels sont les 2 premiers temps de l'examen physique d'une surdité ? Quelle conclusion permet de tirer le 2ème temps?

2/ Elle vous fait remarquer qu'elle entend mieux paradoxalement dans les ambiances bruyantes. Comment se nomme ce signe ? Quel diagnostic lui est le plus souvent associé dans ce contexte ?

3/ Quelle est la physiopathologie de cette affection ?

4/ Vous recherchez les deux signes pathognomoniques de cette maladie. Décrivez-les.

5/ Vous décidez d'un traitement chirurgical, légendez cette vue per-opératoire.

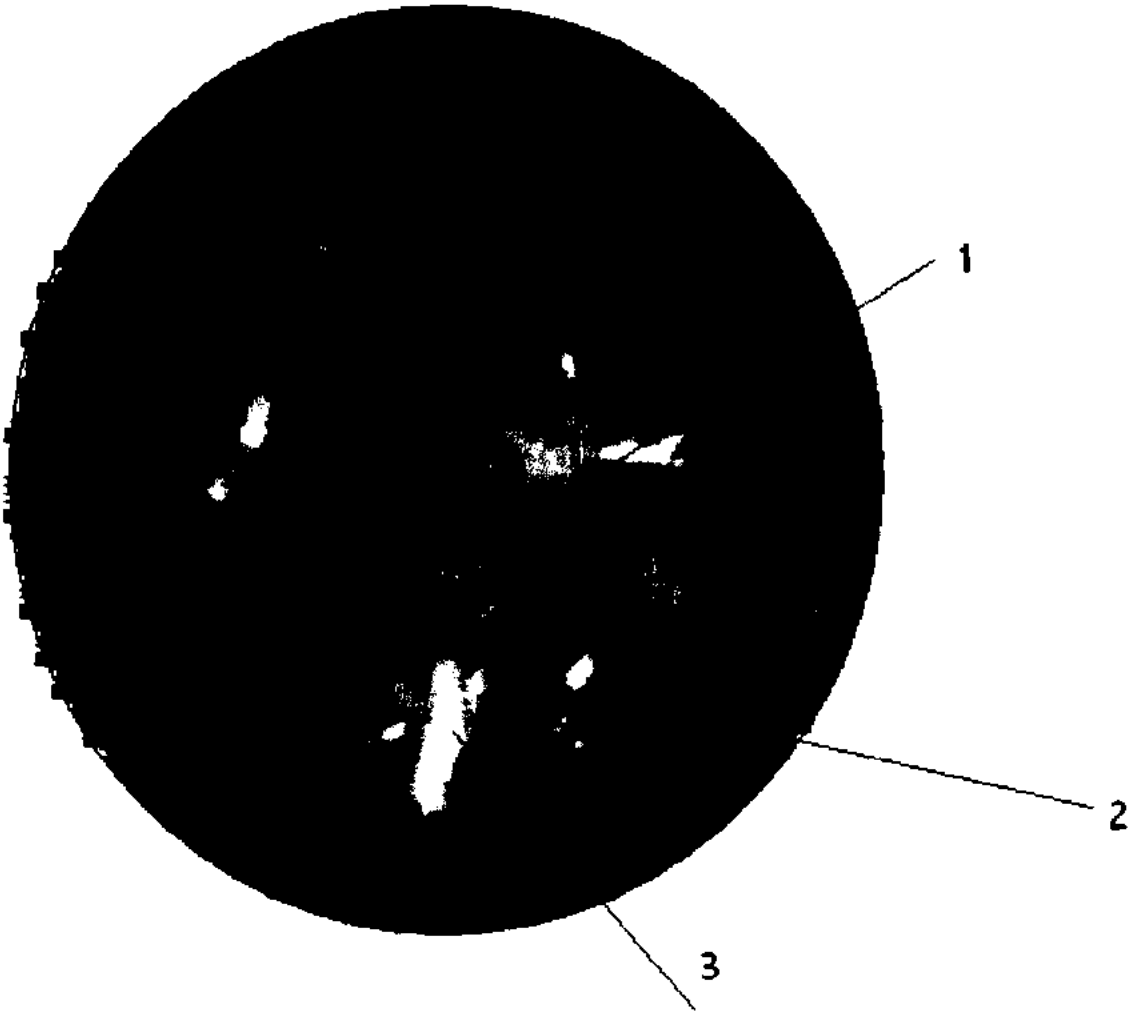

CORRECTION DOSSIER 32 - OTOSPONGIOSE

1/ Quels sont les 2 premiers temps de l'examen physique d'une surdité ? Quelle conclusion permet de tirer le 2ème temps?

Le premier temps est l'otoscopie pour différencier les surdités à tympan normal ou anormal.
Le 2ème temps est l'acoumétrie au diapason, avec les épreuves de Weber et de Rinne.

L'épreuve de Weber consiste en l'application du diapason sur le vertex et à repérer l'oreille qui ressent la vibration. En cas de surdité de transmission le test sera latéralisé du côté atteint. En cas de surdité de perception le son sera perçu du côté sain.

L'épreuve de Rinne consiste en l'écoute d'un diapason en conduction aérienne à 2 cm devant le conduit auditif externe puis quand le son n'est plus perçu en conduction osseuse sur la mastoïde. Si le son est mieux perçu par voie osseuse (conduction osseuse > conduction aérienne) le test est négatif (cela correspond à une surdité de transmission), si la CA > CO le test est positif et il s'agit d'une surdité de perception.

2/ Elle vous fait remarquer qu'elle entend mieux paradoxalement dans les ambiances bruyantes. Comment se nomme ce signe ? Quel diagnostic lui est le plus souvent associé dans ce contexte ?

C'est la paracousie de Willis.
Il faut évoquer une otospongiose :

- sexe féminin
- surdité d'installation progressive
- rythmée par les épisodes de la vie génitale (grossesse)

3/ Quelle est la physiopathologie de cette affection ?

On parle d'ostéodystrophie de la capsule labyrinthique, celle-ci étant responsable d'une ankylose stapédo-vestibulaire (entre l'étrier et la fenêtre ovale).
La maladie est autosomique dominante à pénétrance variable mais tous les mécanismes ne sont pas élucidés.

4/ Vous recherchez les deux signes pathognomoniques de cette maladie. Décrivez-les.

- Signe de Bonnier : on place le diapason sur la rotule ou le tibia, le son est perçu par l'oreille atteinte.
- Signe de Lewis : la conduction osseuse (diapason appliqué sur la mastoïde) est meilleure que la conduction cartilagineuse (diapason appliqué sur le tragus).

5/ Vous décidez d'un traitement chirurgical, légendez cette vue per-opératoire.

1 → enclume
2 → étrier
3 → fenêtre ovale

COMMENTAIRE

Le diagnostic d'otospongiose se fait sur la clinique uniquement, d'où l'intérêt de savoir identifier le type de surdité et de connaître ces quelques signes spécifiques

DOSSIER 33

Michel âgé de 57 ans vous consulte car il a la voix cassée depuis deux mois maintenant. A l'entendre parler il présente une voix bitonale.

1/ Que comprendra votre interrogatoire ?

2/ Voici ce que vous voyez en laryngoscopie indirecte. Quel est le diagnostic ? Quelle prise en charge proposez-vous ?

3/ Ce patient étant fumeur il n'a jamais arrêté...Il revient 6 ans plus tard car la dysphonie récidive et semble correspondre à une paralysie récurentielle. Quelles sont les causes de paralysie récurentielle ?

4/ Commentez la laryngoscopie directe du patient. Que vous évoquerait l'absence d'adénopathie cervicale ?

5/ Quels sont les diagnostics différentiels d'une paralysie laryngée unilatérale ?

CORRECTION DOSSIER 33 - DYSPHONIE

1/ Que comprendra votre interrogatoire ?

- Histoire de la dysphonie : circonstances de survenue, évolution
- Caractéristiques de la dysphonie : type de voix, raucité, bitonalité...
- Gêne ressentie par le patient dans sa vie quotidienne (indice fonctionnel utile pour le suivi)
- Signes associés : dysphagie, dyspnée, otalgie, hémoptysie, paresthésies pharyngées, otalgie, toux
- Terrain et antécédents : tabagisme, alcoolisme, profession (enseignant , chanteur), chirurgie cervicale antérieure (traumatisme récurrentiel), traumatisme laryngé, reflux gastro-œsophagien

2/ Voici ce que vous voyez en laryngoscopie indirecte. Quel est le diagnostic ? Quelle prise en charge proposez-vous ?

- Présence de simples nodules bilatéreaux des cordes vocales, pas d'aspect de malignité, plutôt un aspect de « kissing nodules » (face à face).
- Ils témoignent généralement d'un surmenage vocal.
- Le premier temps du traitement comportera le repos vocal et un travail orthophonique.
- En cas de persistance des symptômes il faudra réaliser des biopsies pour s'assurer du diagnostic.

3/ Ce patient étant fumeur il n'a jamais arrêté... Il revient 6 ans plus tard car la dysphonie récidive et semble correspondre à une paralysie récurentielle. Quelles sont les causes de paralysie récurentielle ?

- Causes centrales :
  - Accidents vasculaires cérébraux (syndrome de Wallenberg...)
  - Poliomyélite
  - Sclérose en plaques
- Causes périphériques :
  - chirurgicales (séquelles de cervicotomie, thyroïdectomie...)
  - traumatiques (intubation, traumatisme direct rare)
  - tumorales (envahissement depuis l'œsophage, la thyroïde, la trachée ou les bronches, tumeurs de la base du crâne + + +)
  - vasculaires (rares compressions)
  - neuropathies du X (diabétique, alcoolique)
  - toxiques (vincristine, Pb, Cu)
  - maladie de Lyme
  - idiopathiques

4/ Commentez la laryngoscopie directe du patient. Que vous évoquerait l'absence d'adénopathie cervicale ?

Volumineuse tumeur d'aspect végétant et hémorragique partant de la moitié postérieure de la corde vocale gauche, d'aspect malin évident, atteignant la corde vocale droite et repoussant la gauche. La filière respiratoire est réduite.

L'absence d'adénopathie n'est pas surprenante au cours des cancers des cordes vocales, elle ne témoigne en rien du pronostic ou du degré d'envahissement.

5/ Quels sont les diagnostics différentiels d'une paralysie laryngée unilatérale ?

Il faut évoquer une infiltration tumorale directe (comme c'est le cas ici), une pathologie directe de l'articulation crico-thyroïdienne (ankylose, arthrite). Dans d'autres circonstances il faudra penser à une myasthénie, un syndrome de Lambert-Eaton, une myosite voire un botulisme.

COMMENTAIRE

Souvenez-vous de l'anatomie des récurrents, seul le gauche a un trajet thoracique (boucle sous la crosse de l'aorte) donc ne cherchez pas de tumeur médiastinale devant une paralysie récurrentielle droite

DOSSIER 34

Svenka, femme d'origine suédoise de 37 ans est de plus en plus gênée par une dysphagie qui est maintenant présente depuis 3 ans, d'évolution progressive mais lente. Ses antécédents sont une grossesse gémellaire menée à terme il y a 3 ans, une anémie ferriprive découverte à l'occasion du suivi de cette grossesse pour laquelle elle est toujours traitée par du tardyféron® (récidive à l'arrêt du traitement).

1/ Sur ce terrain, quel diagnostic rare pourrait être porté ? Quels signes cliniques manquent pour aller dans ce sens ?

2/ Vous réalisez une fibroscopie œsophagienne. Quel est le diagnostic précis le plus probable ?

3/ Ce diagnostic est confirmé et traité efficacement. L'anémie disparaît également. Sur une fibroscopie de contrôle à 3 ans vous voyez cet aspect. De quoi sagit-il ? A quel risque est-elle exposée ?

4/ Elle revient vous voir l'année suivante car elle se plaint d'une odynophagie. Quelle est la différence entre une odynophagie et une dysphagie ?

5/ A mieux l'interroger il s'agit en réalité d'une dysphagie d'origine oro-pharyngée. Quelles en sont les étiologies ?

CORRECTION DOSSIER 34 - DYSPHAGIE

1/ Sur ce terrain, quel diagnostic rare pourrait être porté ? Quels signes cliniques manquent pour aller dans ce sens ?

- Il faut penser au syndrome de Plummer-Vinson (également appelé Kelly-Paterson), fréquent chez les femmes scandinaves, autour de la quarantaine. Les symptômes en plus de l'œsophagite et l'anémie sont :
  - une glossite de Hunter
  - une atteinte cutanéo-phanérienne

2/ Vous réalisez une fibroscopie œsophagienne. Quel est le diagnostic précis le plus probable ?

Oesophagite peptique sur un reflux gastro-œsophagien au stade III de Savary-Miller (érosions circonférentielles non confluentes).

3/ Ce diagnostic est confirmé et traité efficacement. L'anémie disparaît également. Sur une fibroscopie de contrôle à 3 ans vous voyez cet aspect. De quoi s'agit-il ? A quel risque est-elle exposée ?

- Il s'agit d'un œsophage de Barret (ou endobrachyœsophage).
- Le risque en est le développement d'un adénocarcinome du tiers inférieur de l'œsophage, imposant une surveillance endoscopique régulière.

4/ Elle revient vous voir l'année suivante car elle se plaint d'une odynophagie. Quelle est la différence entre une odynophagie et une dysphagie ?

- La dysphagie est une sensation de blocage ou de gène lors du passage des aliments dans l'œsophage (sans douleur).
- L'odynophagie est une douleur rétrosternale ressentie lors du passage des aliments dans l'œsophage (sans gène ou blocage).

5/ A mieux l'interroger il s'agit en réalité d'une dysphagie d'origine oro-pharyngée. Quelles en sont les étiologies ?

- Maladies du système nerveux central :
  - AVC (tronc cérébral, paralysie pseudobulbaire)
  - Maladie de Wilson
  - Sclérose en plaques
  - Sclérose latérale amyotrophique
  - Tumeur du tronc cérébral
  - Tabès dorso-lombaire
- Maladies du système nerveux périphérique :
  - Poliomyélite bulbaire
  - Neuropathies périphériques
- Maladies musculaires :
  - Dystrophie musculaire
  - Polymyosite et dermatomyosite
  - Myopathie métabolique (p. ex. hypo et hyperthyroïdisme)
  - Amylose
  - Lupus érythémateux disséminé
  - Myasthénie grave
- Affections locales :
  - Inflammation oro-pharyngée
  - Cancer oro-pharyngés
  - Diverticule de Zenker

COMMENTAIRE

La découverte d'un œsophage de Barret impose une surveillance endoscopique rigoureuse (annuelle idéalement)

DOSSIER 35

Monsieur Z. âgé de 67 ans se plaint de brûlures linguales. Vous l'examinez et ne tardez pas à trouver une lésion pré-cancéreuse.

1/ Quelles sont les lésions pré-cancéreuses linguales ? De laquelle s'agit-il ici (image 1) ?

(image 1)

(image 2)

2/ Vous soulevez la langue et constatez cet aspect (image 2). Quels critères de malignité allez-vous rechercher ?

3/ Vous l'interrogez, celui-ci vous apprend qu'il a fumé l'équivalent de 45 paquets-années (sevré depuis 3 ans à la suite d'un infarctus du myocarde), son poids est passé de 75 à 62 kg en 6 mois et il ressent des dorsalgies mécaniques d'apparition récente. Quel bilan paraclinique demandez-vous ?

4/ Il sera traité par glossectomie élargie avec curage ganglionnaire fonctionnel bilatéral puis radiothérapie adjuvante. Quelles complications liées à ce traitement devez-vous prévenir ?

5/ En conséquence, quelles mesures allez-vous appliquer avant ce traitement ?

CORRECTION DOSSIER 35 - CANCER DE LA LANGUE

1/ Quelles sont les lésions pré-cancéreuses linguales ? De laquelle s'agit-il ici (image 1) ?

- Elles sont en cause dans 10% des cancers linguaux. Il s'agit de :
  - la leucoplasie (favorisée par le tabac)
  - le lichen plan ou érosif
  - l'érythroplasie
  - la papillomatose orale floride (liée au virus HPV11)
- La lésion présente ici est un lichen plan (lésion saillante, bords nets et polygonaux, aspect classique en « feuille de fougère ».

2/ Vous soulevez la langue et constatez cet aspect (image 2). Quels critères de malignité allez-vous rechercher ?

- Terrain à risque : fumeur, lésions pré-cancéreuses, autre cancer des voies aéro-digestives supérieures.
- Histoire de la maladie : évolution rapide, altération de l'état général.
- Aspect macroscopique : ulcérant ou végétant, spontanément hémorragique, douloureux, induré, plus important à la palpation, croissance rapide.

3/ Vous l'interrogez, celui-ci vous apprend qu'il a fumé l'équivalent de 45 paquets-années (sevré depuis 3 ans à la suite d'un infarctus du myocarde), son poids est passé de 75 à 62 kg en 6 mois et il ressent des dorsalgies mécaniques d'apparition récente. Quel bilan paraclinique demandez-vous ?

- Confirmation du diagnostic suspecté de carcinome épidermoïde par une biopsie avec examen anatomopathologique.
- Recherche d'une autre lésion simultanée par une panendoscopie des voies aéro-digestives supérieures.
- Evaluer précisément l'importance de la tumeur et son envahissement loco-régional par un scanner cervico-lingual et une IRM indispensable pour la langue.
- Apprécier l'extension à distance par une radiograpie de thorax, une échographie et un bilan biologique hépatiques. Ici compte-tenu des dorsalgies ou demandera des clichés rachidiens de face et profil centrés sur les zones douloureuses, voire un scanner ou une scintigraphie au moindre doute.
- En pré-thérapeutique, un bilan bucco-dentaire (panoramique, clichés rétro-alvéolaires si besoin) est nécessaire quelque soit le traitement. Il convient par ailleurs d'apprécier l'état nutritionnel biologiquement (calcémie, PTH, créatinine, protidémie, albuminémie, CRP, bilan martial, folates, B12, bilan lipidique) et cliniquement (épaisseur cutanée tricipitale...).
- Le reste du bilan sera fonction de la décision thérapeutique (EFR, échographie cardiaque...).

4/ Il sera traité par glossectomie élargie avec curage ganglionnaire fonctionnel bilatéral puis radiothérapie adjuvante. Quelles complications liées à ce traitement devez-vous prévenir ?

- Liées à la voie d'abord :
  - risque de pseudarthrose maxillaire en cas d'ostéotomie symphysaire
  - modification de l'articulé dentaire
  - hypœsthésie du V3
- Liées à la glossectomie :
  - troubles de la déglutition
  - stase salivaire et alimentaire
  - agueusie
  - perte de poids
- Liées au curage :
  - paralysie du rameau mentonnier du VII
  - paralysie du IX
  - paralysie récurrentielle
  - œdème facial
- Par ailleurs le patient bénéficiera d'une chirurgie reconstructrice non dénuée de complications (au site donneur : douleurs, séquelles fonctionnelles et au site receveur une pilosité intrabuccale...)
- Liées à la radiothérapie :
  - ostéoradionécrose mandibulaire
  - radiomucite précoce
  - œdème laryngé post-radique
  - rupture carotidienne tardive
  - nécroses cutanées ou muqueuses tardives
  - cancer secondaire radio-induit

5/ En conséquence, quelles mesures allez-vous appliquer avant ce traitement ?

Prévention de l'ostéoradionécrose par une remise en état bucco-dentaire, confection de gouttières fluorées à porter toutes les nuits à vie.

Prévention de la dénutrition par une réalimentation hypercalorique et enrichie en vitamines, fer, folates (le patient accuse un perte de poids de 17%). La pose d'une gastrostomie peut se discuter pour envisager à la fois la renutrition et les suites de l'opération.

COMMENTAIRE

Chez un patient fumeur pensez à regarder sa langue (et la lui faire soulever) régulièrement pour identifier ces lésions pré-cancéreuses avant qu'elles ne deviennent malignes. L'IRM en coupe sagittale est un examen classique dans le cancer de la base de langue.

DOSSIER 36

Lola est une petite fille de 8 mois, vous êtes appelé à son chevet en raison de difficultés respiratoires et fièvre apparues au cours de la nuit. Les parents vous semblent d'un faible niveau socio-éducatif, ils sont incapables de vous raconter l'anamnèse, les antécédents et ont perdu le carnet de santé de l'enfant.

1/ Les parents vous expliquent que l'enfant est polypnéique depuis 2 heures. Pensez-vous qu'il puisse s'agir d'une dyspnée d'origine laryngée ?

2/ L'enfant présente une dyspnée inspiratoire, quels sont les autres signes qui vous confirmeront l'origine laryngée de cette dyspnée ?

3/ Quelle est la cause la plus probable ? Sur ce terrain, à quelles autres causes devez-vous penser ?

4/ Quel traitement administrez-vous au domicile si la gène respiratoire est modérée ?

5/ L'état de l'enfant étant préoccupant, vous décidez de le faire hospitaliser et réalisez une laryngoscopie par nasofibroscope. Quel est le diagnostic ?

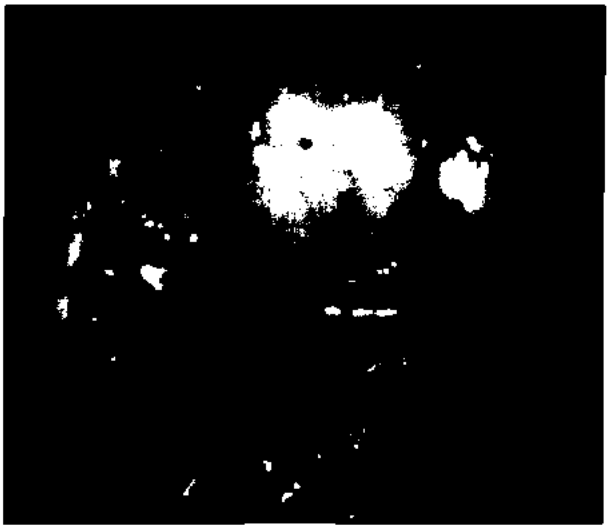

6/ Quelle est votre prise en charge initiale ?

7/ Vous partez chercher du matériel d'intubation, pendant ce temps l'externe a examiné l'enfant. Ce dernier fait alors un arrêt cardio-respiratoire. Qu'a bien pu faire l'externe ?

CORRECTION DOSSIER 36 - EPIGLOTTITE

1/ Les parents vous expliquent que l'enfant est polypnéique depuis 2 heures. Pensez-vous qu'il puisse s'agir d'une dyspnée d'origine laryngée ?

Non, au-delà de l'âge de 6 mois une polypnée ne signe pas une dyspnée laryngée. Il faut rechercher une origine cardiaque ou pulmonaire.

2/ L'enfant présente une dyspnée inspiratoire, quels sont les autres signes qui vous confirmeront l'origine laryngée de cette dyspnée ?

- Il s'agit d'une bradypnée inspiratoire, présence d'un stridor ou cornage.
- Le tirage intéresse les muscles sous-jacents à l'obstruction :
  - intercostaux
  - sterno-cléïdo-mastoïdiens
- Les signes de lutte :
  - creux sus-sternal
  - creux sus-claviculaire
  - creusement intercostal
- L'expiration est normale.
- La voix est soit conservée, soit rauque.
- On peut observer une dysphagie, une hypersialorrhée.

3/ Quelle est la cause la plus probable ? Sur ce terrain, à quelles autres causes devez-vous penser ?

- La cause la plus fréquente est une laryngite aiguë sous-glottique d'origine virale (infulenzæ, VRS...) bien plus que bactérienne.
- Mais devant l'absence de calendrier vaccinal il faut suspecter l'épiglottite aiguë et la dyphtérie.

4/ Quel traitement administrez-vous au domicile si la gène respiratoire est modérée ?

- Calmer l'enfant et les parents, ne pas mobiliser l'enfant.
- Il faut commencer par un aérosol :
  - adrénaline à 0,1mg/kg
  - et solumédrol® 1 ampoule
  - dans 4 mL de sérum physiologique
  - sous 6 litres d'oxygène
  - renouvelable à 15 minutes
- Selon la réponse au bout de deux nébulisations se discute la corticothérapie parentérale (2 à 3 mg/kg en intra-veineux) ou orale.
- La surveillance se fait volontiers à l'hôpital pour quelques heures.
- Ne pas oublier un antipyrétique et la mise à jour du calendrier vaccinal.
- On poursuivra une corticothérapie orale pour 5 jours.

5/ L'état de l'enfant étant préoccupant, vous décidez de le faire hospitaliser et réalisez une laryngoscopie par nasofibroscope. Quel est le diagnostic ?

On visualise facilement une épiglottite aiguë (épiglotte nettement œdématiée, obstruction complète de la filière respiratoire).

6/ Quelle est votre prise en charge initiale ?

- Il s'agit d'une urgence thérapeutique → transfert en USI pédiatrique si possible.
- Assurer la liberté des voies aériennes supérieures par une intubation endotrachéale.
- Antiobiothérapie parentérale probabiliste : Claforan® 100 mg/kg/j en 3 perfusions.
- Paracétamol 60 mg/kg/j en 4 prises.
- Pas de corticothérapie initialement.
- Surveillance minutieuse en réanimation.

7/ Vous partez chercher du matériel d'intubation, pendant ce temps l'externe a examiné l'enfant. Ce dernier fait alors un arrêt cardio-respiratoire. Qu'a bien pu faire l'externe ?

- Il a pu allonger l'enfant (l'épiglotte bascule en arrière, obstruant définitivement le peu qui restait comme filière ventilatoire).
- Il a également pu l'examiner à l'abaisse-langue (geste criminel dans ces conditions…).

COMMENTAIRE

Pensez bien à dire aux parents mais également au personnel qu'allonger l'enfant est strictement interdit

DOSSIER 37

Julien vous consulte car il a mal à l'oreille. Ce patient de 31 ans a pour antécédents un eczéma chronique ainsi qu'une rhinite allergique récidivante et une urétrite étiquetée gonococcique il y a 14 ans.

1/ A l'examen vous constatez une otalgie droite importante, cotée à 7 sur 10 à l'échelle visuelle analogique. Quelle est la première cause d'otalgie de l'adulte ?

2/ Vous apprenez qu'il pratique régulièrement la plongée en piscine. Quel diagnostic évoquez-vous ?

3/ Quels signes recherchez-vous à l'examen clinique en faveur de ce diagnostic et de son étiologie ?

4/ Malgré un traitement bien conduit et bien suivi l'otite du patient ne guérit pas. Vous examinez le patient en constatez cet aspect à l'otoscopie. Vous prescrivez un scanner en urgence que voici. Décrivez ces images. Quel est le diagnostic ?

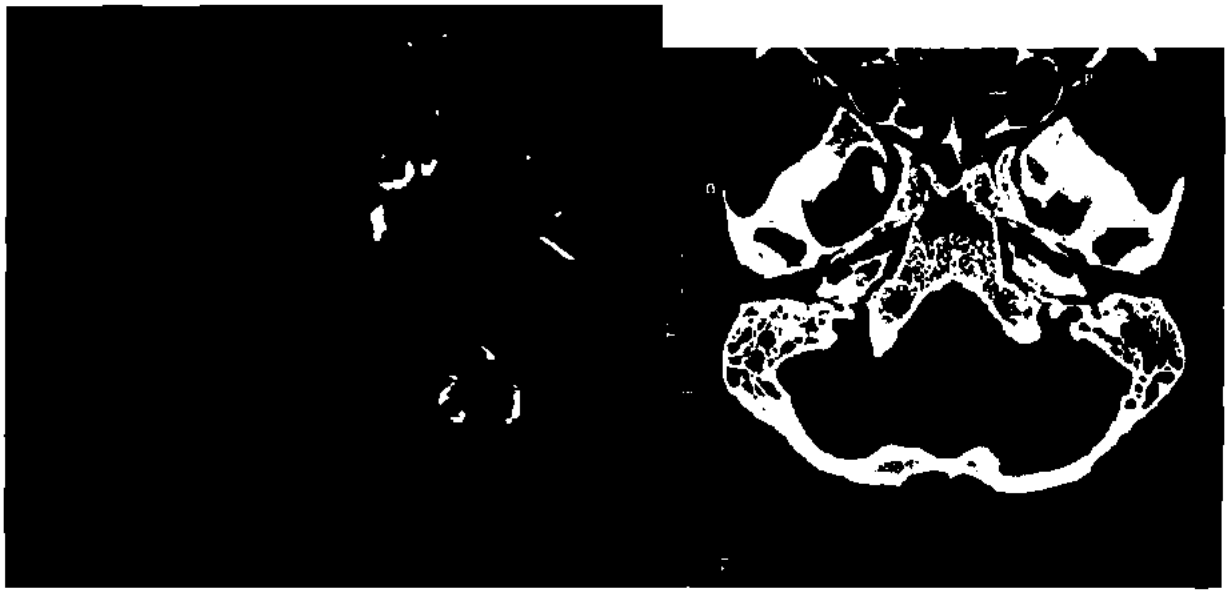

5/ Quelle est la physiopathologie de cette affection ?

6/ Quel germe est le plus souvent en cause ?

CORRECTION DOSSIER 37 - OTITE EXTERNE

1/ A l'examen vous constatez une otalgie droite importante, cotée à 7 sur 10 à l'échelle visuelle analogique. Quelle est la première cause d'otalgie de l'adulte ?

- L'otalgie réflexe : douleur projetée à l'oreille d'origine diverse :
  - cavité buccale (caries, stomatites, cancers)
  - oropharynx (angines, cancers)
  - larynx (cancer du sinus piriforme, chondrites)
  - cavum
  - articulation temporo-mandibulaire (syndrome de Costen)
  - névralgies (V, IX, Arnold)
  - douleurs d'origine cervicale, œsophagienne voire cardio-vasculaire

2/ Vous apprenez qu'il pratique régulièrement la plongée en piscine. Quel diagnostic évoquez-vous ?

Otite externe (dermo-épidermite du conduit auditif externe) le plus probablement bactérienne, favorisée par l'irritation chronique (grattage du fait de l'eczéma) et l'altération des défenses (cerumen) par la pratique de la plongée en piscine.

3/ Quels signes recherchez-vous à l'examen clinique en faveur de ce diagnostic et de son étiologie ?

- L'otalgie est permanente, avec les paroxysmes pulsatiles, majorée à la traction du pavillon ou du lobule. On peut constater une hypoacousie et une otorrhée purulente inconstante.
- A l'otoscopie le conduit auditif externe est sténosé et inflammatoire, le tympan est en général normal mais on peut observer une myringite (inflammation de la membrane tympanique)
- Enfin il peut exister des adénopathies rétro-auriculaires.

4/ Malgré un traitement bien conduit et bien suivi l'otite du patient ne guérit pas. Vous examinez le patient en constatez cet aspect à l'otoscopie. Vous prescrivez un scanner en urgence que voici. Décrivez ces images. Quel est le diagnostic ?

- Otoscopie : nette inflammation de la muqueuse du conduit auditif externe, épaissie, et granuleuse, présence d'une formation polyploïde, on ne voit pas le tympan.
- Scanner : épaississement des parties molles du conduit auditif externe droit, comblement des cellules mastoïdiennes droites.
- Il s'agit d'une otite externe maligne.

5/ Quelle est la physiopathologie de cette affection ?

- Elle débute comme toute otite externe (dermo-épidermite du conduit auditif externe) qui se propage par contiguïté aux formations osseuses adjacentes (tympanal, rocher) avec un risque d'atteinte du VII (paralysie faciale) et d'extension neuro-méningée potentiellement létale.
- Elle survient le plus souvent chez l'adulte immunodéprimé (diabétique, hémopathie, VIH...).

6/ Quel germe est le plus souvent en cause ?

Pseudomonas Aeruginosa.

COMMENTAIRE

Devant une otalgie, ne commencez pas votre examen par une otoscopie, les causes auriculaires étant minoritaires

DOSSIER 38

Monsieur Li Yu Feng, 29 ans, consulte pour une sensation de perte d'acuité auditive de l'oreille droite.

1/ L'acoumétrie montre un Weber latéralisé à droite avec un Rinne négatif des deux côtés. De quel type de surdité s'agit-il ?

2/ Que comprendra votre examen clinique ?

3/ Voici la tympanoscopie droite, quel est votre diagnostic ?

4/ Vous constatez par ailleurs une obstruction nasale droite ancienne selon le patient et une adénopathie cervicale droite sous-digastrique de 1,5 cm. Quel diagnostic précis devez-vous suspecter ? Quels en sont les facteurs de risque ?

5/ De quels examens avez-vous besoin pour compléter le bilan ?

6/ Quels sont les principes de traitement et de suivi de cette pathologie ?

CORRECTION DOSSIER 38 - OTITE SEREUSE

1/ L'acoumétrie montre un Weber latéralisé à droite avec un Rinne négatif des deux côtés. De quel type de surdité s'agit-il ?

- Il s'agit d'une surdité de transmission :
  - Weber latéralisé du côté pathologique
  - Rinne négatif : conduction osseuse > conduction aérienne

2/ Que comprendra votre examen clinique ?

- Interrogatoire :
  - origine ethnique
  - passé otologique et rhinologique
  - mode de vie (tabac, profession)
- Examen physique :
  - température
  - tympanoscopie bilatérale
  - rhinoscopie utile chez l'adulte
  - examen de la cavité buccale
  - palpation cervicale
  - recherche d'un syndrome d'hypertension intracrânienne
  - examen des paires crâniennes

3/ Voici la tympanoscopie droite, quel est votre diagnostic ?

- Otite séreuse à tympan fermé :
  - le tympan est attiré vers la profondeur du fait de la pression négative siégeant dans l'oreille moyenne
  - présence d'une poche de rétraction simple, contrôlable, non évocatrice de cholestéatome
  - la membrane tympanique est ternie sans signe d'épanchement rétro-tympanique
- Devant un tel aspect il faut évoquer une dysfonction tubaire favorisante.

4/ Vous constatez par ailleurs une obstruction nasale droite ancienne selon le patient et une adénopathie cervicale droite sous-digastrique de 1,5 cm. Quel diagnostic précis devez-vous suspecter ? Quels en sont les facteurs de risque ?

- Il faut suspecter un carcinome indifférencié du cavum ou UCNT (undifferentiated carcinoma of nasopharygeal type) devant :
  - l'otite séreuse
  - l'obstruction nasale chronique homolatérale
  - l'adénopathie cervicale supra-centimétrique
  - chez un patient originaire de Chine
- Ses facteurs de risque connus sont :
  - l'infection à Epstein-Barr virus
  - l'origine ethnique du fait de facteurs nutritionnels (Chinois, Maghrébin, Inuit)
  - des facteurs génétiques

5/ De quels examens avez-vous besoin pour compléter le bilan ?

- Il faut confirmer le diagnostic par une cavoscopie sous anesthésie générale avec biopsies et examen anatomopathologique. Il faut aussi objectiver la surdité par une audiométrie tonale et une tympanométrie.
- Le bilan d'imagerie comprendra une IRM du cavum et de la base du crâne ainsi qu'un scanner cervical pour rechercher des adénopathies. Il faut également une scintigraphie osseuse (fréquence des métastases osseuses) et une radiographie de thorax.
- Pour l'UCNT il faut prélever la sérologie EBV (argument positif pour le diagnostic si elle est positive) : anticorps EA, anti-VCA, et anti-zébra.
- Un examen neurologique est nécessaire : recherche d'une atteinte des paires I, III, IV, V, VI (base du crâne).
- Un examen stomatologique est demandé avant la radiothérapie.

6/ Quels sont les principes de traitement et de suivi de cette pathologie ?

- On traite par une radiothérapie externe sur la tumeur et les aires ganglionnaires (irradiation en champs étroits pour protéger l'orbite, le tissu nerveux et la moelle). Dans certains cas: chimiothérapie néo-adjuvante et adjuvante (Bléomycine + Adriamycine + cisplatine) voire chirurgie de rattrapage en cas de reliquats ganglionnaires.
- Le suivi comprend un examen clinique (palpation cervicale, nasofibroscopie et dépistage des complications de la radiothérapie) tous les 3 mois initialement ainsi que la sérologie EBV, l'IRM du cavum et la radiographie de thorax tous les 6 mois.

COMMENTAIRE

Le patient fait un peu cliché, mais c'est très souvent le cas en pratique (et encore plus aux ECN), n'hésitez pas à demander lui demander son origine ethnique quand vous avez un doute.

DOSSIER 39

Vous revoyez Marilyne (2 ans) à 5 jours de la prise en charge d'une rhinopharyngite. Elle n'a plus d'obstruction nasale mais elle est devenue fébrile (38°6) et très grognon. Elle a pour antécédents un traumatisme crânien à l'âge de 7 mois et une allergie aux pénicillines (œdème de Quincke).

1/ A quel diagnostic pensez-vous en premier ?

2/ Décrivez votre examen clinique.

3/ Cet aspect vous confirme t-il votre diagnostic de présomption ?

4/ Rédigez votre ordonnance.

5/ Que proposez-vous en cas d'échec de ce traitement ? Dans quelles autres situations peut-on utiliser cette technique ?

6/ Quelles sont les 3 complications principales qui pourraient survenir en cas de mauvaise prise en charge ?

CORRECTION DOSSIER 39 - OTITE MOYENNE AIGUE

1/ A quel diagnostic pensez-vous en premier ?

Devant une fièvre chez un enfant en bas âge, particulièrement à la suite d'une infection rhinopharyngée, il faut penser à une otite moyenne aiguë unilatérale voire bilatérale.

2/ Décrivez votre examen clinique.

- Prise de la température.
- Evaluation de la tolérance de la fièvre, de l'état général, recherche de signes de choc septique.
- Regarder si l'enfant se touche les oreilles, adopte une position antalgique ou ne supporte pas le décubitus (élévation de la pression dans l'oreille moyenne).
- Examen ORL complet : otoscopie bilatérale, rhinoscopie, examen à l'abaisse langue, palpation des aires ganglionnaires.
- Recherche d'un foyer infectieux extra-ORL : auscultation pulmonaire, palpation abdominale, bandelette urinaire.

3/ Cet aspect vous confirme t-il votre diagnostic de présomption ?

- Oui. Aspect d'otite moyenne aiguë collectée droite.
- On ne distingue plus les reliefs des osselets, le tympan est bombé, le triangle lumineux a disparu. Le tympan prend un aspect inflammatoire (rosé, épaissi) témoignant d'un épanchement rétro-tympanique purulent.

4/ Rédigez votre ordonnance.

Dr X.

Coordonnées Maryline, 2 ans, poids

Date

- érythromycine-sulfafurazole (Pédiazole®) 1 dose-poids 3 fois par jour pendant 8 jours [soit 50mg/kg/jour d'érythromycine et 150/mg/kg/jour de sulfafurazole]
- paracétamol (Doliprane®) 1 dose-poids 4 fois par jour [soit 60mg/kg/jour] pendant au moins 48h puis selon la fièvre et les douleurs
- décongestionnant nasal : Cinomarin® 3 applications par jour
- surveillance au domicile de la température, alimentation, douleurs
- consulter en urgence si la température excède 39°C ou si l'état de l'enfant ne s'améliore pas à 48h

Signature

5/ Que proposez-vous en cas d'échec de ce traitement ? Dans quelles autres situations peut-on utiliser cette technique ?

- Il est nécessaire de réaliser une paracentèse (myringotomie dans son quart inféro-postérieur) dans le but de réaliser des prélèvements bactériologiques et dans un but thérapeutique (antalgique notamment).
- Elle est généralement indiquée en cas d'otite moyenne aiguë :
  - chez un nourrisson de moins de 3 mois
  - hyperalgique
  - hyperpyrétique
  - récidivante
  - compliquée
  - survenant chez un sujet immunodéprimé

6/ Quelles sont les 3 complications principales qui pourraient survenir en cas de mauvaise prise en charge ?

- La plus fréquente est la paralysie faciale périphérique, transitoire le plus souvent.
- Puis vient la mastoïdite aiguë (apparition d'un bombement rétro-auriculaire qui décolle le pavillon).
- Enfin la méningite survient plutôt avant l'âge de un an mais est possible à tout âge (elle peut elle-même se compliquer d'une surdité neuro-sensorielle en rapport avec le pneumocoque).

COMMENTAIRE

Un enfant fébrile ou grognon c'est une otite moyenne aiguë jusqu'à preuve du contraire, même si d'autres foyer infectieux sont identifiés pensez à l'otoscopie systématiquement

DOSSIER 40

Jean-luc vient vous voir car il est de plus en plus gêné pour entendre de l'oreille gauche. Ce jeune cadre dynamique au passé d'otites à répétition pendant l'enfance (2 poses d'aérateurs transtympaniques) s'est rendu compte de son hypoacousie en utilisant le téléphone (il est obligé de le mettre en droite, ce qui ne l'arrange pas pour écrire en même temps).

1/ De quel type de surdité s'agit-il sur cet audiogramme ?

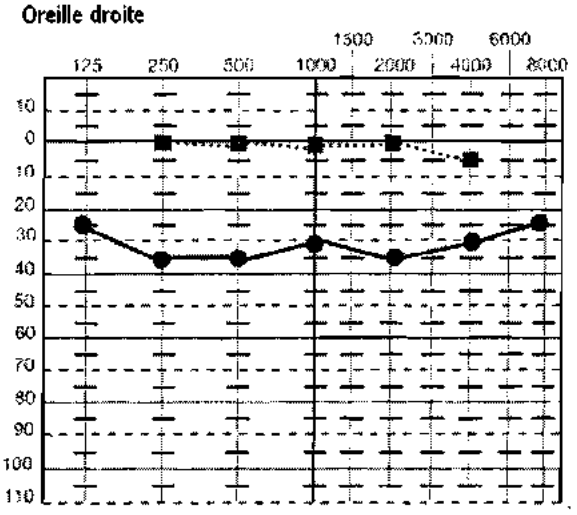

2/ Le tympan gauche est perforé en postéro-supérieur avec une poche de rétraction sale laissant apparaître des squames dans la caisse et une otorrhée fétide. Le tympan droit présente une petite rétraction antéro-inférieure, la manœuvre de Valsalva est positive. Quel est votre diagnostic ?

3/ Quel bilan complémentaire jugez-vous nécessaire ?

4/ Commentez cet examen.

5/ Quelle prise en charge thérapeutique allez-vous lui proposer ?

6/ Il refuse votre proposition, expliquez-lui les risques encourus pour le convaincre.

CORRECTION DOSSIER 40 - CHOLESTATOME

1/ De quel type de surdité s'agit-il sur cet audiogramme ?

Il s'agit d'une surdité de transmission droite, avec une atteinte globale de toutes les fréquences et une perte moyenne de 30dB (surdité légère).

2/ Le tympan droit est perforé en postéro-supérieur avec une poche de rétraction sale laissant apparaître des squames dans la caisse et une otorrhée fétide. Le tympan gauche présente une petite rétraction antéro-inférieure, la manœuvre de Valsalva est positive. Quel est votre diagnostic ?

Le patient présente un choléstéatome droit apico-antral et une rétraction tympanique gauche contrôlable.

3/ Quel bilan complémentaire jugez-vous nécessaire ?

- Avant tout il est nécessaire de bien examiner le patient à la recherche de complications liées au cholestéatome.
- Il faut approfondir les examens audiométriques : audiométrie tonale et vocale bilatérale (la qualité de l'audition controlatérale permet de présumer de la récupération post-opératoire) et l'audiométrie a dans ce contexte une valeur médico-légale.
- Tomodensitométrie des rochers en coupes fines coronales et axiales avec injection d'iode.

4/ Commentez cet examen.

Examen tomodensitométrique du rocher droit en coupe axiale qui permet de visualiser un cholestéatome sous la forme d'une opacité quasi-centimétrique venant au contact de la tête du marteau.

5/ Quelle prise en charge thérapeutique allez-vous lui proposer ?

- L'intervention chirurgicale est indispensable.
- Cependant le premier temps du traitement comportera l'assèchement de l'otorrhée par un traitement local :
  - gouttes d'Oflocet®
  - appliquées dans un pansement d'oreille (Pope®)

- On opère le patient à froid sous anesthésie générale :
  - exérèse du cholestéatome
  - conservation si possible sinon sacrifice des structures ossiculaires et du VII
  - tympanoplastie

On surveillera cliniquement, audiométriquement et scannographiquement l'évolution (bilatéral), une chirurgie de deuxième look à un an étant le plus souvent nécessaire.

Le patient doit être prévenu du risque de séquelles auditives.

6/ Il refuse votre proposition, expliquez-lui les risques encourus pour le convaincre.

- L'évolution peut être mortelle suite à :
  - une méningite
  - un abcès cérébral
  - une thrombophlébite du sinus latéral
- Autres risques :
  - atteinte auditive mixte (extension à l'oreille interne = labyrinthisation)
  - extension aux canaux semi-circulaires avec troubles de l'équilibres
  - paralysie faciale par envahissement du VII

COMMENTAIRE

Un cholestéatome est une pathologie grave voire très grave, sa prise en charge est longue et comporte plusieurs temps, son suivi s'étale sur plusieurs décennies

DOSSIER 41

Sébastien, 26 ans, se présente en urgence pour une douleur violente de la partie postérieure de la gencive inférieure gauche, irradiant à l'oreille homolatérale, occasionnant une dysphagie et une douleur masticatoire.

1/ Vous réalisez un panoramique dentaire (image 1). Compte-tenu des éléments dont vous disposez, quel diagnostic posez-vous ?

image 1

image 2

2/ Quelle attitude thérapeutique proposez-vous ?

3/ Sébastien n'a pas suivi vos prescriptions, il s'est traité en automédication. Il revient donc 1 mois plus tard pour majoration des douleurs. Il présente une tuméfaction fluctuante rouge sous l'angle de la mâchoire (image 2). Quel diagnostic suspectez-vous ?

4/ Quels éléments cliniques vous conforteront dans votre diagnostic ?

5/ Indiquez votre traitement.

6/ On découvre à la consultation d'anesthésie qu'il est porteur d'une insuffisance mitrale modérée, modifiez-vous la conduite à tenir ?

CORRECTION DOSSIER 41 - CELLULITE D'ORIGINE DENTAIRE

1/ Vous réalisez un panoramique dentaire (image 1). Compte-tenu des éléments dont vous disposez, quel diagnostic posez-vous ?

- Accident d'éruption de la dent de sagesse inférieure gauche (ou péricoronarite) devant :
  - les douleurs angulo-maxillaires et leurs irradiations
  - le panoramique qui montre un granulome pariétal postérieur (image claire en croissant entre la couronne et la muqueuse) et la dent de sagesse en désinclusion

2/ Quelle attitude thérapeutique proposez-vous ?

- Le traitement se fait en deux temps.
- Le premier temps comporte :
  - un traitement local : détersion du capuchon muqueux (eau oxygénée, acide acétique), bains de bouche à la chlorhexidine
  - un traitement général : amoxicilline 3g par jour pendant 10 jours
- Le second temps, quelques semaines plus tard :
  - extraction chirurgicale de la dent de sagesse

3/ Sébastien n'a pas suivi vos prescriptions, il s'est traité en automédication. Il revient donc 1 mois plus tard pour majoration des douleurs. Il présente une tuméfaction fluctuante rouge sous l'angle de la mâchoire (image 2). Quel diagnostic suspectez-vous ?

- Cellulite :
  - cervico-faiciale,
  - sous-mylo-hyoïdienne
  - gauche
  - d'origine dentaire
  - au stade de cellulite collectée

4/ Quels éléments cliniques vous conforteront dans votre diagnostic ?

- Signes inflammatoires :
  - fièvre
  - chaleur cutanée locale
  - douleur à la palpation de la tuméfaction

- Signe de collection :
  - fluctuation au palper bidigital
  - adhérence au plan osseux
- Signes fonctionnels :
  - douleur continue, à prédominance nocturne (insomniante)
  - difficultés d'alimentation, de déglutition et d'élocution
- Trismus éventuellement.

5/ Indiquez votre traitement.

- Il s'agit d'une urgence, l'hospitalisation est indispensable.
- Traitement symptomatique :
  - pénicilline 12 millions d'unités par 24 heures en intra-veineux
  - et métronidazole 400 mg par jour
  - antalgiques de palier I voire II non anti-inflammatoires non stéroïdiens
- Traitement dentaire :
  - non conservateur (pour la dent de sagesse) → avulsion
- Traitement local de l'infection :
  - incision de l'abcès
  - drainage sous AG si la collection est importante et mise en place d'une lame en caoutchouc pour lavages pendant 48 à 72 heures
  - prélèvement pour réaliser une culture et un antibiogramme

6/ On découvre à la consultation d'anesthésie qu'il est porteur d'une insuffisance mitrale modérée, modifiez-vous la conduite à tenir ?

- Oui, il s'agit d'une cardiopathie à risque modéré d'endocardite oslérienne.
- Il faudra précéder tout geste local par 2 grammes d'amoxicilline en perfusion de 30 minutes dans l'heure précédant le geste. Puis on administrera 1 gramme per os 6 heures après le geste.

COMMENTAIRE

Quel que soit votre mode d'exercice, pensez à bien ausculter vos patients à la recherche de ces valvulopathies trop souvent ignorées et qui peuvent se compliquer d'endocardite aiguë lors de soins dentaires notamment

DOSSIER 42

Jean-luc est un nourrisson de 3 mois, sans antécédent notable jusque-là, allaité maternellement et avec un bon développement staturo-pondéral. Ses parents vous consultent car ils ont constaté une lésion érythémateuse dont la taille augmente.



1/ Décrivez cette lésion. Quel diagnostic portez-vous ?

2/ Quelles sont les autres entités de cette pathologie ?

3/ Quelle est l'histoire naturelle d'une telle lésion ?

4/ De quelles méthodes thérapeutiques dispose t-on ? Laquelle est le plus souvent adoptée ?

5/ Qu'aurait-il fallu rechercher en cas de localisation en barbe, et en cas d'atteinte de la racine V1 du nerf trijumeau ?

CORRECTION DOSSIER 42 - ANGIOME

1/ Décrivez cette lésion. Quel diagnostic portez-vous ?

- Il s'agit d'une lésion :
  - en relief
  - de coloration rouge vif
  - de taille croissant progressivement
  - de localisation péri-orificielle
  - apparue peu de temps après la naissance

- Le diagnostic le plus probable est un hémangiome infantile tubéreux.

2/ Quelles sont les autres entités de cette pathologie ?

Parmi les angiomes on trouve :

- Les tumeurs vasculaires :
  - hémangiomes (infantiles et congénitaux)
  - tumeurs malignes
- Les malformations vasculaires :
  - à flux rapide : malformations ou fistules artério-veineuses
  - à flux lent : malformations capillaires, lymphatiques ou veineuses

3/ Quelle est l'histoire naturelle d'une telle lésion ?

- Elle comporte une phase de poussée cutanée survenant quelques jours après la naissance (et la composante sous-cutanée apparaît secondairement entre le 2ème et le 4ème mois).
- La phase de croissance dure de quelques semaines à 8-10 mois.
- Puis la lésion est stable pendant des années.
- La régression est lente durant 3 à 10 ans, le plus souvent totale avec une part cicatricielle.

4/ De quelles méthodes thérapeutiques dispose t-on ? Laquelle est le plus souvent adoptée ?

Thérapeutique :

- Moyens médicamenteux :
  - corticothérapie intra-lésionnelle
  - interféron-alpha
  - vincristine

- Moyens instrumentaux :
  - laser à colorant pulsé
- Moyens chirurgicaux :
  - bistouri à ultrasons

Attitude la plus fréquente : abstention (c.f. évolution spontanée)

Cependant ici la localisation péri-orificielle pouvant comporter un pronostic fonctionnel doit faire insister sur la surveillance et traiter avant que l'atteinte soit trop sévère.

5/ Qu'aurait-il fallu rechercher en cas de localisation en barbe, et en cas d'atteinte de la racine V1 du nerf trijumeau ?

- Localisation en barbe :
  - rechercher un hémangiome sous-glottique (peu parlant cliniquement au départ mais pouvant évoluer catastrophiquement)
  - par une fibroscopie laryngée
- Localisation trijéminée :
  - rechercher un syndrome de Sturge-Weber (angiome métamérique du V1)
  - par une IRM cérébrale et un examen ophtalmologique
  - car cela expose au risque de convulsions, retard mental, calcifications intra-cérébrales et de glaucome
  - en rapport avec une atteinte méningée (angiomatose méningée)

COMMENTAIRE

L'évolution est certes spectaculaire mais généralement totalement régressive, justifiant l'attitude abstentionniste

DOSSIER 43

Elise, 4 ans, consulte avec ses parents pour une tuméfaction de l'angle interne de l'œil gauche apparue depuis ce matin. A l'examen clinique vous observez :

un œdème chaud et sensible de l'angle interne de l'œil et de la paupière supérieure à gauche

une rhinorrhée purulente gauche

une fièvre à 38,5°.

Le reste de l'examen clinique est normal par ailleurs. Ses antécédents se limitent à des pathologies bénignes courantes de la petite enfance.

1/ Quel est votre diagnostic ?

2/ Quels sont les 4 germes le plus souvent responsables ?

3/ Quels examens complémentaires demandez-vous initialement ?

4/ Quel est votre traitement (sans la surveillance) ?

5/ Vous la réexaminez quelques heures après, constatant l'aspect suivant.

Quel est alors diagnostic ? Quels signes locaux connaissez-vous en faveur de celui-ci ?

6/ Quel est votre traitement dans ce cas ?

CORRECTION DOSSIER 43 - ETHMOIDITE

1/ Quel est votre diagnostic ?

- Il s'agit d'une éthmoïdite aiguë gauche non compliquée devant :
  - le terrain (enfant en bas âge, sinus maxillaire pas encore formé)
  - l'œdème caractéristique à l'angle interne de l'œil
  - la rhinorrhée homolatérale
  - la fièvre

2/ Quels sont les 4 germes le plus souvent responsables ?

- Streptococcus pneumoniæ
- Hæmophilus influenzæ
- Staphylococcus aureus
- Flore anaérobie

3/ Quels examens complémentaires demandez-vous ?

- Ces examens doivent être demandés en urgence, sans retarder la prise en charge thérapeutique :
  - examens biologiques : NFS, CRP
  - examens bactériologiques : prélèvement de l'écoulement pour examen direct, culture et antibiogramme, on discutera l'intérêt d'hémocultures voire d'une ponction lombaire selon l'état clinique
  - examens d'imagerie : cliché standard nez-front-plaque pour rechercher l'opacification des cellules ethmoïdales, le scanner sera à réaliser uniquement en cas de doute diagnostic ou de signe de complication s'il peut être obtenu très rapidement

4/ Quel est votre traitement (sans la surveillance) ?

- Il s'agit d'une urgence thérapeutique nécessitant la mise en route de l'antibiothérapie dès la pose du diagnostic, puis on l'hospitalise.
- La polyantibiothérapie est instaurée une fois les prélèvements réalisés, elle est probabiliste, synergique, active sur les germes le plus souvent en cause, parentérale :
  - céphalosporine de 3ème génération : Ceftriaxone (Claforan®) 100mg/kg/j
  - Fosfomycine (Fosfocine®) 100mg/kg/j
  - Flagyl®
  - A poursuivre jusqu'à au moins 48h d'apyréxie
  - En l'absence de contre-indication

- On poursuivra par un relais d'Augmentin® selon l'antibiogramme, par voie orale, pour une durée totale de 15j d'antibiotiques
- Autres mesures :
  - prescription prudente d'une corticothérapie orale à la dose de 1mg/kg/j pendant 5 jours après 48h d'antibiotiques
  - traitement antalgique et antipyrétiqe par du paracétamol 60mg/kg/j
  - prévention de l'extension de l'infection à l'œil par l'application pluriquotidienne d'un collyre antiseptique-antibiotique
  - désinfection rhino-pharyngée au sérum physiologique

5/ Vous la réexaminez quelques heures après, constatant l'aspect suivant.
Quel est alors diagnostic ? Quels signes locaux connaissez-vous en faveur de celui-ci ?

- Il s'agit d'une cellulite orbitaire gauche compliquant une ethmoïdite.
- On doit rechercher :
  - une exophtalmie
  - une ophtalmoplégie
  - une mydriase aréflexique
  - une anesthésie cornéenne

6/ Quel est votre traitement dans ce cas ?

- L'urgence est fonctionnelle (perte de l'œil ou séquelles) et même vitale, la prise en charge est médicale et chirurgicale (obtenir le consentement parental en vue d'une intervention chirurgicale) :
  - poursuite de l'antibiothérapie (pas de corticothérapie)
  - réaliser si ce n'est pas déjà fait un scanner facial et orbitaire pour visualiser exactement la localisation de l'infection
  - traitement chirurgical par orbitotomie gauche, drainage, prélèvements bactériologiques et lavage

COMMENTAIRE

L'ethmoïdite n'est pas une sinusite maxillaire, on est bien plus proche de l'orbite et de la boîte crânienne, les complications n'en sont que plus graves

DOSSIER 44

Un patient de 68 ans vient vous voir en consultation pour une gène auditive évoluant depuis plusieurs mois et s'aggravant progressivement.
La gène est surtout importante lors des conversations à plusieurs, notamment lors des réunions de familles et au restaurant.
Il vous demande ce qu'il est possible de faire pour améliorer son audition.
L'otoscopie est normale.

1/ Quel élément manque à la description clinique ?

2/ Quel est votre diagnostic en l'absence d'antécédent otologique ?

3/ Quelles peuvent êtres les symptômes associés ?

4/ Quels examens complémentaires demandez-vous et qu'en attendez-vous ?

5 / Quel traitement proposer ?

6 / Quel diagnostic faut-il suspecter devant cet examen ?

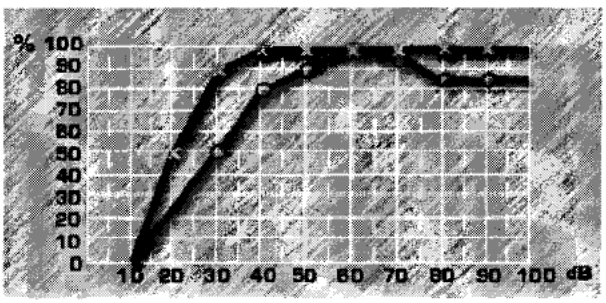

CORRECTION DOSSIER 44 - PRESBYACOUSIE

1/ Quel élément manque à la description clinique ?

Caractère bilatéral des troubles.

2/ Quel est votre diagnostic en l'absence d'antécédent otologique ?

Hypoacousie de perception liée au vieillissement ou presbyacousie.

3/ Quelles peuvent êtres les symptômes associés ?

- Acouphènes dans 30 % des cas.
- Vertiges dans 25 % des cas

4/ Quels examens complémentaires demandez-vous et qu'en attendez-vous ?

- Audiométrie tonale et vocale.
- Audiométrie tonale : surdité de perception bilatérale, plus ou moins symétrique, descendante sur les fréquences aiguës.
- Audiométrie vocale : Elle permet d'évaluer le niveau d'intelligibilité.
- Seuil d'intelligibilité décalé vers la droite inférieure à 100 %.
- Chute de la courbe sur les hautes intensités.
- Etude du réflexe stapédien : présence du réflexe signant l'origine endocochléaire

5 / Quel traitement proposer ?

- Appareillage auditif au mieux bilatéral après bilan et conseil audio prothétique.
- La perte moyenne sur les fréquences conversationnelles (500, 1000, 2000 et 4000 Hz) doit être au moins de 30 dB.
- Importance d'un soutien familial pour le succès de la réhabilitation.
- Le choix du type d'appareil dépend de l'importance de la surdité, de l'âge, du degré d'autonomie et de l'existence de trouble de la vue rendant difficiles les manipulations ;

6 / Quel examen faut-il suspecter devant cet examen ?

Il s'agit d'une audiométrie vocale qui montre une asymétrie, devant faire évoquer un neurinome de l'acoustique ; autrement appelé schwannome vestibulaire (définition histologique).

COMMENTAIRE

La presbyacousie est certes fréquente, mais c'est un diagnostic d'élimination

DOSSIER 45

Vous recevez en consultation M. Peter 35 ans pour une hypoacousie ancienne gauche.
Il vous dit avoir eu de nombreuses otites dans l'enfance. Il n'y a pas d'épisode d'otorrhée. La motricité faciale est normale. L'acoumétrie au diapason montre un Weber latéralisé à gauche. et l'otoscopie gauche montre ceci :

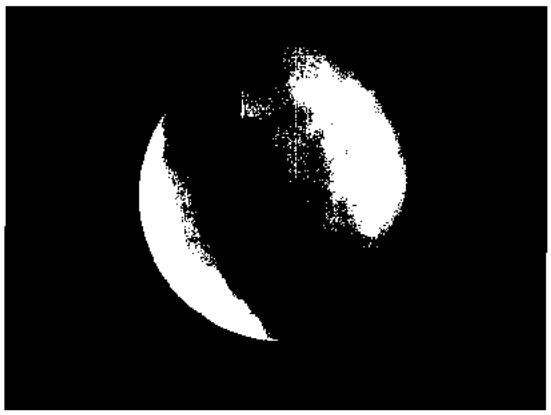

1/ Décrivez la photo.

2/ Faut il réaliser un (des) examen(s) complémentaire(s) ?Lequel(s) et pourquoi ?

3/ L'audiogramme est le suivant, décrivez le.

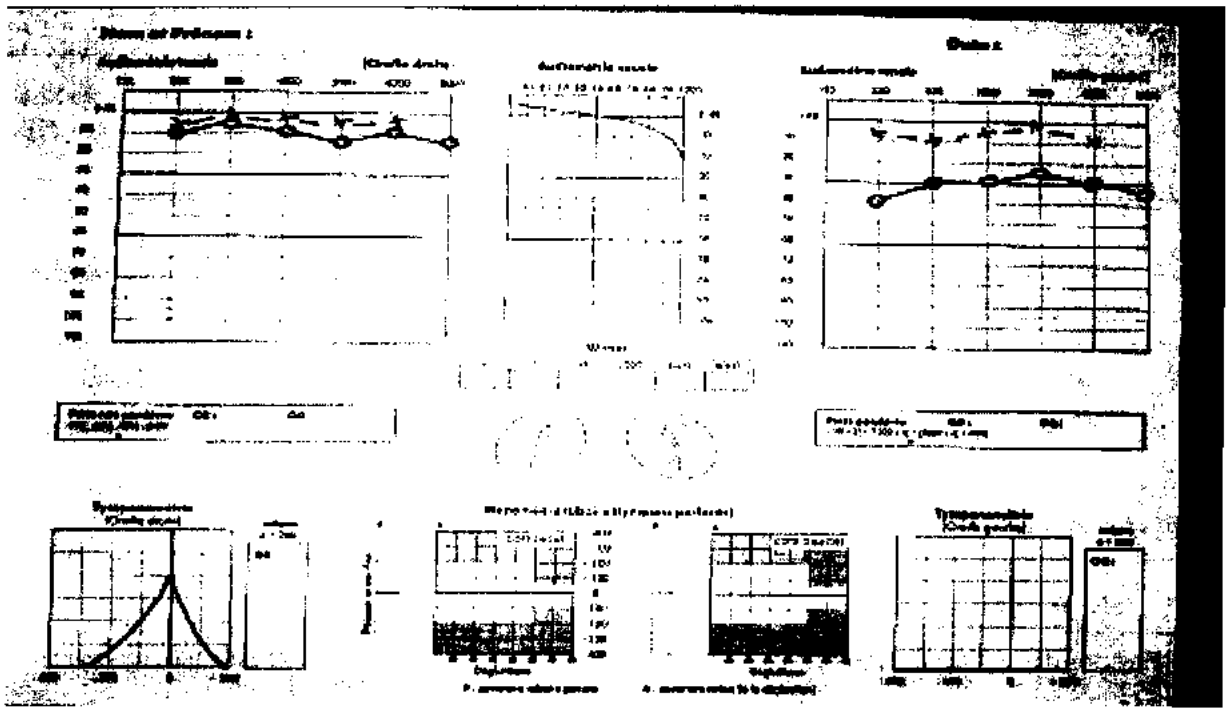

4/ Que proposez vous au patient ?

5/ Comment vérifier l'absence de traumatisme de l'oreille interne en post-opératoire immédiat ?

6/ Quelle cause suspecte-t-on devant une surdité de perception à tympan fermé ?

CORRECTION DOSSIER 45 - PERFORATION TYMPANIQUE

1/ Décrivez la photo.

- Otoscopie gauche
- Perforation tympanique sèche non marginale du cadran antéro-inférieur
- Pas de signe de cholésteatome

2/ Faut il réaliser un (des) examen(s) complémentaire(s) ? Lequel(s) et pourquoi ?

- Seule l'audiométrie tonale liminaire est nécessaire
- Elle permet de confirmer la surdité de transmission, de quantifier la perte, de suspecter une complication de la perforation (lyse ossiculaire) si le rinne audiométrique est supérieur à 30 dB

3/ L'audiogramme est le suivant, décrivez le.

- Surdité de transmission pure gauche
- Rinne audiométrique 30 dB
- Tympanogramme gauche plat par absence d'étanchéité

4/ Que proposez vous au patient ?

- Tympanoplastie gauche afin de fermer la perforation. Le but est d'améliorer la conduction aérienne et également de permettre les baignades au patient sans craindre la pénétration d'eau dans l'oreille moyenne.

5/ Comment vérifier l'absence de traumatisme de l'oreille interne en post-opératoire immédiat ?

- Audiométrie avec étude de la conduction osseuse seule, qui permet de tester l'oreille interne. La courbe osseuse doit être inchangée par rapport à la courbe pré-opératoire.

6/ Quelle cause suspecte-t-on devant une surdité de perception à tympan fermé ?

- Otospongiose

COMMENTAIRE

Ce dossier est un peu trop spécialisé, limitez-vous à la reconnaissance du type de surdité sur un audiogramme, de toute façon l'ORL qui le réalise l'aura interprété

DOSSIER 46

Monsieur P. 45 ans vient vous voir en consultation car depuis plusieurs années il a des difficultés pour respirer par le nez.

Il n'est pas allergique à sa connaissance mais, il dit avoir eu des bouton après avoir pris de l'aspirine. Il se plaint également de ne pas trop sentir le goût de ce qu'il mange.

A l'examen vous voyez ceci :

1/ Décrivez ce que vous voyez lors de l'examen clinique.

2/ Sachant qu'il a la même chose de l'autre côté, quel diagnostic évoquez vous ?

3/ Quelles explications donnez vous au patient ?

4/ Quel traitement entreprenez vous ?

5/ Il vous parle de chirurgie, que répondez vous ?

6/ Que risque-t-il s'il prend de l'aspirine ?

CORRECTION DOSSIER 46 - POLYPOSE NASO-SINUSIENNE

1/ Décrivez ce que vous voyez lors de l'examen clinique.

- Fosse nasale droite.
- Muqueuse globalement inflammatoire :
- polype en dehors du cornet moyen droit.

2/ Sachant qu'il a la même chose de l'autre côté, quel diagnostic évoquez vous ?

- Polypose naso-sinusienne dans le cadre d'une maladie de Widal.
- Car obstruction nasale chronique associée à une anosmie. A l'examen polypes des deux fosses nasales. L'affirmation du diagnostic se fait sur la présence de polypes en dedans et en dehors du cornet moyen signant l'atteinte de l'ethmoïde antérieur et postérieur.
- L'intolérance à l'aspirine doit faire rechercher un asthme qui associé à la polypose signe la triade de Widal.

3/ Quelles explications donnez vous au patient ?

- L'éducation du patient est primordiale.
- Il s'agit d'une maladie chronique qui impose une hygiène quotidienne des fosses nasales pour éviter la surinfection et ce à vie.
- Il faut être économe quant aux traitements corticoïdes par voie générale, afin de limiter leurs complications.

4/ Quel traitement entreprenez vous ?

- Lavages des fosses nasales pluriquotidiens au sérum physiologique
- Corticothérapie orale première pour réduire au maximum la taille des polypes et de l'œdème muqueux afin de maximiser l'action de la corticothéraopie locale :

  Exemple : -Solupred 1mg/Kg/Jour 8 jours

  -100 micorgrammes d'equivalent prednisone matin et soir dans chaque fosse nasale.

5/ Il vous parle de chirurgie, que répondez vous ?

- C'est un traitement de 2ème intention proposé après échec d'un traitement médical bien conduit.
- On pratique alors une éthmoïdectomie bilatérale
- Il faut reprendre les mêmes traitements locaux en post-opératoire que ceux cités à la Q° 4

6/ Que risque-t-il s'il prend de l'aspirine ?

- Une crise d'asthme grave

COMMENTAIRE

La maladie de Widal sous toutes ses formes a une prévalence de 10 %

DOSSIER 47

Kevin est âgé de 14 ans, ses parents vous le confient pour que vous le cautérisiez en raison d'épistaxis récidivantes à droite, devenant de plus en plus importantes. Ces épistaxis sont présentes depuis au moins 18 mois, associées à une obstruction de la narine droite intermittente. Kevin n'a pas d'antécédent notable et semble en bonne santé.

1/ Quelles étiologies pourriez-vous envisager pour cette obstruction nasale (sans prendre en compte l'épistaxis) ?

2/ Quelles causes d'épistaxis évoquez-vous chez lui ?

3/ Laquelle est la plus probable, comment la mettez-vous en évidence ?

4/ En quoi consiste la cautérisation ?

5/ Que comptez-vous faire ici si le diagnostic est confirmé ?

6/ Son père vous consulte pour des troubles similaires. Quel diagnostic portez-vous sur cet aspect rhinoscopique ?



CORRECTION DOSSIER 47 - ANGIOFIBROME NASO-PHARYNGIEN

1/ Quelles étiologies pourriez-vous envisager pour cette obstruction nasale (sans prendre en compte l'épistaxis) ?

- Angiofibrome nasopharyngien
- Angiofibrome de la cloison
- Polype de Killian
- Corps étranger
- Polypose nasale
- Déviation de la cloison
- Hypertrophie des cornets
- Hypertrophie muqueuse

2/ Quelles causes d'épistaxis évoquez-vous chez lui ?

- Causes tumorales :
  - angiofibrome nasopharyngien
  - autres tumeurs (angiome, hémangio-péricytome)
  - Rendu-Osler
- Causes traumatiques :
  - grattage de la tâche vasculaire
  - utilisation de traitements locaux inadaptés, irritants
  - corps étranger
- Autres :
  - épistaxis idiopathique de la puberté
  - rhinite chronique
  - trouble de l'hémostase (hémophilie, Willebrand)

3/ Laquelle est la plus probable, comment la mettez-vous en évidence ?

- On suspecte un angiofibrome naso-pharyngien, que l'on recherche à la rhinoscopie :
  - tumeur hypervascularisée, de teinte lilacée
  - polylobée
  - très fragile, saignant au contact
  - de point de départ choanal postérieur
- Au scanner on retrouve l'aspect hypervascularisée et à l'artériographie la prise de contraste est rapide et intense (« blush tumoral »).
- La biopsie est strictement interdite compte-tenu du risque hémorragique.

4/ En quoi consiste la cautérisation ?

La cautérisation est un geste d'hémostase à réaliser en dehors d'un saignement qui consiste à brûler la muqueuse incriminée (après application de xylocaïne naphazolinée) à l'aide d'un bistouri électrique ou chimiquement (acide trichloracétique, acide chromique et nitrate d'argent).

5/ Que comptez-vous faire ici si le diagnostic est confirmé ?

- Ne pas cautériser une telle lésion, ce geste est inefficace et expose à une récidive hémorragique avec la chute d'escarre.
- Ici il faut :
  - réaliser un bilan pré-opératoire (TDM injecté, IRM pour voir l'hypervascularisation)
  - artériographie pour embolisation du pédicule nourricier
  - puis exerèse chirurgicale
  - après contrôle du saignement et recueil du consentement parental

6/ Son père vous consulte pour des troubles similaires. Quel diagnostic portez-vous sur cet aspect rhinoscopique ?

Polype de Killian, descendant sous le cornet moyen gauche.

COMMENTAIRE

On ne touche pas à l'angiofibrome avant de l'avoir embolisé

DOSSIER 48

Un homme de 41 ans, alcoolo-tabagique sévère et séropositif pour le VIH (actuellement sous trithérapie) vient vous voir pour des douleurs gingivales. Ces douleurs sont majorées par l'alimentation (il ne s'alimente plus depuis 2 jours), le problème étant qu'il ne s'alimentait pas beaucoup auparavant (46kg pour 1m72).

1/ Quelles caractéristiques communes aux gingivites recherchez-vous à votre examen ?

2/ La gencive appartient à une des deux parties de l'anatomie dentaire, laquelle ? Quels éléments y trouve t-on également ?

3/ Quels facteurs de risque de gingivite pourriez-vous retrouver chez lui ?

4/ Décrivez ses gencives. A quel diagnostic pensez-vous ?

5/ Quel bilan demandez-vous (hors VIH)?

6/ Quel est votre traitement ?

7/ Il ne suit pas vos conseils et revient 6 mois plus tard du fait d'une mobilité dentaire importante et douloureuse des dents 24, 25, 33, 36. Vous demandez un panoramique dentaire qui révèle la présence d'une alvéolyse généralisée. Quel diagnostic portez-vous ? Quels risques encourt-il ?

CORRECTION DOSSIER 48 - GINGIVITE

1/ Quelles caractéristiques communes aux gingivites recherchez-vous à votre examen ?

- Présence de gingivorragies spontanées ou déclenchées par un traumatisme minime, halitose (mauvaise haleine), hypersialorrhée.
- Aspect de la gencive (outre les lésions particulières en rapport avec l'étiologie) :
  - éryhtheme
  - œdème
  - aspect, brillant
  - hyperplasie
- Souvent l'hygiène dentaire fait défaut.

2/ La gencive appartient à une des deux parties de l'anatomie dentaire, laquelle ? Quels éléments y trouve t-on également ?

- Elle fait partie du parodonte (tissu de soutien de la dent, qui regroupe en plus de la gencive :
  - le desmodonte (ligament d'union de la dent à l'os alvéolaire)
  - l'os alvéolaire
  - le cément (qui recouvre la dentine)
  - le collet (zone de transistion entre la couronne et la racine)

3/ Quels facteurs de risque de gingivite pourriez-vous retrouver chez lui ?

- L'immunodépression qui expose aux gingivites infectieuses (HSV+++).
- Les foyers infectieux dentaires à répétition ou chroniques.
- Le manque d'hygiène bucco-dentaire, l'acidité salivaire, l'halitose.
- Les carences en folates et en vitamines A et C.
- Certains traitements peuvent fragiliser les gencives.

4/ Décrivez ses gencives. A quel diagnostic pensez-vous ?

- Aspect de gingivite œdémateuse, erythémateuse, avec présence de vésicules blanchâtres sur fond érythémateux.
- C'est un aspect typique de gingivite herpétique, diagnostic principal dans ce contexte d'infection par le VIH.

5/ Quel bilan demandez-vous (hors VIH)?

- Le diagnostic est clinique
- Cependant ici on demandera une imagerie à type de panoramique dentaire et de clichés rétro-alvéolaires sur les dents douteuses afin de compléter le bilan dentaire et de mettre en place un traitement spécifique
- On demande aussi un bilan nutritionnel et hydro-électrolytique chez ce patient dénutri :
  - ionogramme sanguin, urée, créatinine
  - NFS, bilan martial
  - VS, CRP, albuminémie, folates, B12
  - bilan lipidique
  - calcémie, phosphorémie
- Il faut bien sûr compléter ce bilan par une évaluation clinique (signes de déshydratation, anthropométrie...)

6/ Quel est votre traitement ?

- Devant la dénutrition et les difficultés d'alimentation il faut hospitaliser ce patient, lui poser une voie veineuse périphérique pour le réhydrater et corriger les carences ioniques, éventuellement une sonde naso-gastrique pour le réalimenter, avec un régime hypercalorique et hyperprotidique. Prévention du delerium tremens.
- Pour la gingivite :
  - bains de bouche à base d'eau bicarbonatée et d'antiseptique pour prévenir la surinfection
  - l'utilisation d'aciclovir (zovirax®) par voie intraveineuse n'est pas systématique
- Par ailleurs remise en état bucco-dentaire, arrêt total et définitif de l'alcoolisme et du tabagisme.

7/ Il ne suit pas vos conseils et revient 6 mois plus tard du fait d'une mobilité dentaire importante et douloureuse des dents 24, 25, 33, 36. Vous demandez un panoramique dentaire qui révèle la présence d'une alvéolyse généralisée. Quel diagnostic portez-vous ? Quels risques encourt-il ?

- Il s'agit d'une parodontolyse profonde (destruction de l'ensemble du tissu de soutien).
- Si elle n'est pas traitée, l'évolution conduit à une lyse osseuse irréversible, des dents toutes mobiles qui nécessitent une avulsion (sans remplacement possible du fait de l'absence de charpente alvéolaire).
- Il existe des complications locales et générales
  - locales : abcès gingival, mortification pulpaire, pulpite, migration dentaire
  - générales : adénite, cellulite, ostéite, sinusite, algies faciales, endocardite, glomérulonéphrite, rhumatisme articulaire aigu

COMMENTAIRE

Tout comme lors d'un foyer infectieux dentaire, pensez à traiter les facteurs favorisants

DOSSIER 49

Lors de votre consultation mensuelle en dispensaire vous êtes amené à voir Sergueï, 24 ans, ukrainien en situation irrégulière, arrivé il y a à peine une semaine. L'ami qui l'accompagne vous explique qu'il se plaint de sa gorge, qu'il ressent de la fièvre et des frissons, et ce depuis son arrivée.



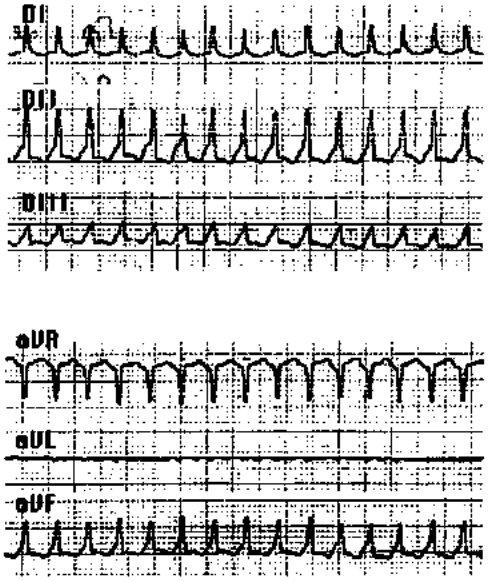

image 1

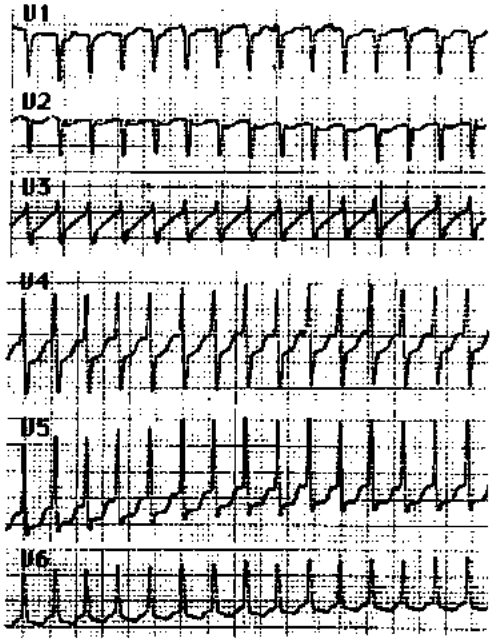

image 2

1/ De quel type d'angine s'agit-il (image 1)? Quels sont les deux diagnostics à évoquer ?

2/ Quels éléments recherchez-vous en faveur de chacune de ces hypothèses ?

3/ Ses constantes sont mauvaises :

T° = 40.4°C

TA = 92/41 mmHg

FC = 150/min

Sat° = 91%

Quelle attitude adoptez-vous (diagnostique et thérapeutique) ?

4/ Un ECG est réalisé et montre ces anomalies (image 2). Par ailleurs le patient commence à vomir et présente un reflux des liquides par le nez vous faisant suspecter une paralysie du voile du palais. Quel syndrome présente t-il ? Quels en sont les risques ?

5/ Il reste un grand risque qui n'a pas été pris en charge. Quel est-il ? Que faites-vous pour le juguler ?

CORRECTION DOSSIER 49 - DYPHTERIE

1/ De quel type d'angine s'agit-il (image 1)? Quels sont les deux diagnostics à évoquer ?

- Il s'agit d'un angine pseudo-membraneuse comme en témoigne l'aspect des amygdales :
  - tuméfiées
  - recouvertes de fausses membranes
  - grisâtres ou nacrées
  - les symptômes évoluant depuis 7 jours environ
- Les deux diagnostics à évoquer sont :
  - primo-infection à Epstein-Bar virus (mononucléose infectieuse)
  - infection à Corynebacterium diphteriæ (diphtérie)

2/ Quels éléments recherchez-vous en faveur de chacune de ces hypothèses ?

- En faveur de la MNI :
  - antécédent de vaccination anti-diphtérique récente et efficace
  - notion de sujet contaminant (petite amie…)
  - présence d'un exanthème morbiliforme à l'amoxicilline (s'il en a pris antérieurement pour traiter cette angine)
  - mise en évidence d'un purpura du voile du palais
  - l'haleine n'est pas fétide
  - splénomégalie
  - hépatite biologique (cytolyse) voire ictérique
- En faveur de la diphtérie :
  - absence de vaccination ou non-respect du calendrier vaccinal
  - notion de contage
  - séjour récent en zone d'endémie (Europe de l'est, Maghreb)
  - présence d'un coryza séreux ou muco-purulent
  - forte adhérence des fausses membranes
  - muqueuse sous-jacente congestive
  - haleine fétide
  - signes d'imprégnation toxinique (pâleur, marbrures, hypo/hyperthermie)

3/ Ses constantes sont mauvaises :

T° = 40.4°C

TA = 92/41 mmHg

FC = 150/min

Sat° = 91%

Quelle attitude adoptez-vous (diagnostique et thérapeutique) ?

- La gravité du tableau doit faire craindre avant tout une diphtérie :
  - terrain à risque
  - signes toxiniques, choc septique
- L'hospitalisation s'impose donc en urgence :
  - patient en isolement respiratoire, immobilisation absolue au lit
- Examens complémentaires :
  - prélèvement de gorge en périphérie de la fausse membrane sur écouvillon, à envoyer en urgence au laboratoire pour rechercher Corynebacterium diphteriæ (laboratoire averti) par un examen direct et culture sur milieu de Löffler + recherche de la toxine (test d'Elek)
  - hémocultures multiples aéro- et anaérobies
  - MNI-test pour le diagnostic différentiel
  - NFS (polynucléose neutrophile ? syndrome mononucléosique ?)
- Traitement :
  - sérothérapie sans attendre les prélèvements : 20.000 unités en sous-cutané
  - antibiothérapie probabiliste : soit par pénicilline G 100.000 UI/kg/j, soit érythromycine 50 mg/kg/j
  - oxygénothérapie adaptée à la saturation
- Surveillance réanimatoire.

4/ Un ECG est réalisé et montre ces anomalies (image 2). Par ailleurs le patient commence à vomir et présente un reflux des liquides par le nez vous faisant suspecter une paralysie du voile du palais. Quel syndrome présente t-il ? Quels en sont les risques ?

- Le patient est en flutter auriculaire :
  - pas d'activité auriculaire individualisable
  - pas de retour à la ligne isoélectrique
  - complexes QRS fins à 300/min → flutter à conduction 1/1
- L'association aux autres signes : vomissements, paralysie du voile doit faire évoquer un syndrome précoce de Marfan.

- Ce syndrome, survenant 7 jours après le début de l'angine expose à :
  - une myocardite (risque d'arrêt cardiaque présent durant 8 semaines → surveillance en soins intensifs)
  - un syndrome hémorragique
  - une insuffisance rénale
  - une pneumopathie de déglutition

5/ Il reste un grand risque qui n'a pas été pris en charge. Quel est-il ? Que faites-vous pour le juguler ?

- C'est le risque de dissémination de la maladie, d'épidémie.
- Il faut rechercher en urgence les sujets contact (entourage, patients et personnels du dispensaire...) et les traiter préventivement : pénicilline G ou macrolides chez tous les sujets, ajouter 5000 UI de sérum chez les non-vaccinés ainsi qu'une première injection d'anatoxine.
- Déclaration obligatoire aux autorités sanitaires pour qu'elles mettent en place la recherche et la prophylaxie des sujets contact.

COMMENTAIRE

L'oubli d'évoquer la dyphtérie a valu un zéro au dossier il y a quelques années lors d'une mononucléose infectieuse

DOSSIER 50

Une femme de 69 ans consulte aux urgences pour de violents vertiges présents depuis 48h. Son mari qui la tient pour ne pas qu'elle chute vous précise qu'elle ne mange plus depuis le début des symptômes à cause de vomissements incessants. Elle a remarqué qu'elle l'entendait moins bien de l'oreille droite. Elle a pour antécédents un infarctus du myocarde en 1999 (elle est traitée par aspirine et statine), un épisode dépressif dans les années 80 après le suicide de son fils.

A l'examen vous constatez qu'elle tient à peine debout, attirée vers la droite (debout, yeux fermés, et les index également), avec un nystagmus horizonto-rotatoire battant à gauche. L'épreuve de Fukuda est aussi déviée à droite. A l'acoumétrie le Weber est latéralisé à gauche et le Rinne positif bilatéralement. Enfin l'examen neurologique est normal excepté l'image 2.

1/ De quel type de syndrome vestibulaire s'agit-il ?

2/ De quel type de surdité s'agit-il ?

3/ En quoi consiste l'épreuve de Fukuda ?

4/ Cela fait 4 jours qu'elle a mal à cette oreille. A l'otoscopie vous évacuez d'importantes croûtes et constatez cet aspect (image 1), par ailleurs vous constatez cette paralysie faciale incomplète (image 2). A quel diagnostic pensez-vous ?

image 1 **image 2**

5/ Comment complétez-vous le bilan ?

6/ Quels sont les principes de la prise en charge ?

CORRECTION DOSSIER 50 - ZONA OTITIQUE

1/ De quel type de syndrome vestibulaire s'agit-il ?

- Il s'agit d'un syndrome vestibulaire périphérique droit harmonieux devant :
  - la déviation posturale spontanée et provoquée à droite à toutes les épreuves (harmonieuse)
  - le nystagmus horizonto-rotatoire battant en sens inverse (indiquant un syndrome destructif)
  - les vomissements importants témoignant de l'intensité du syndrome
  - la présence de signes auditifs
  - l'absence de signes neurologiques centraux

2/ De quel type de surdité s'agit-il ?

- Il s'agit d'une surdité de perception droite car :
  - le Weber est latéralisé du côté sain (gauche)
  - le Rinne est positif des deux côtés indiquant une conduction aérienne meilleure que la conduction osseuse

3/ En quoi consiste l'épreuve de Fukuda ?

- C'est l'épreuve de piétinement aveugle :
  - le patient a les yeux fermés et marche sur place
  - on regarde si le patient tourne progressivement et dans quel sens

4/ Cela fait 4 jours qu'elle a mal à cette oreille. A l'otoscopie vous évacuez d'importantes croûtes et constatez cet aspect (image 1), par ailleurs vous constatez cette paralysie faciale incomplète. A quel diagnostic pensez-vous ?

- On suspecte un zona auriculaire droit (réactivation du virus au sein du ganglion géniculé) révélé par un syndrome de Sicard :
  - otalgie
  - syndrome vestibulaire périphérique
  - surdité de perception
  - paralysie faciale périphérique
  - éruption vésiculo-croûteuse dans la zone de Ramsay-Hunt (croûtes dans le conduit, vésicules sur la face externe du tympan)

5/ Comment complétez-vous le bilan ?

- Confirmation diagnostique :
  - sérologie VZV à J0 et J15 (IgG et IgM)
- Bilan lésionnel:
  - audiométrie tonale
  - test de Metz (étude du réflexe stapédien)
- Etat général :
  - ionogramme, fonction rénale
  - sérologie VIH éventuellement pour rechercher un facteur favorisnat le zona

6/ Quels sont les principes de la prise en charge ?

- Hospitalisation en urgence, repos au lit, en chambre calme.
- Pose d'une voie veineuse pour rééquilibration hydro-électrolytique.
- Traitement des symptômes :
  - antivertigineux (Tanganil®)
  - antiémétique (Primpéran®)
  - anxiolytique (Lexomil®)
  - antalgique (Perfalgan®)

  par voie parentérale.
- Traitement curatif :
  - corticothérapie générale : prednisolone 1mg/kg/jour pendant une semaine puis doses dégressives sur 3 semaines
  - aciclovir (Zovirax®) 10mg/kg toutes les 8 heures pendant une semaine
- Autres mesures :
  - collyres protecteurs oculaires et protection palpébrale d'occlusion nocturne
  - rééducation vestibulaire et lever précoces

COMMENTAIRE

La corticothérapie peut surprendre devant cette infection virale, elle a pourtant fait ses preuves dans l'accélération de la récupération d'une motricité faciale

DOSSIERS TRANSVERSAUX

DOSSIER 51

Madame S., institutrice de 32 ans, vient vous voir pour des vertiges apparus depuis plusieurs semaines, adressée par son médecin traitant en raison de l'échec d'antivertigineux oraux classiques.

1/ Quelles sont les 8 questions à orientation ORL qui sont indispensables dans l'exploration d'un vertige ?

2/ Quels seront les points importants de votre examen clinique ?

3/ Votre examen vous oriente vers une cause neurologique. Quel bilan paraclinique prescrivez-vous et dans quel but ?

4/ De quel examen s'agit-il ? Quel en est le résultat ? Qu'en concluez-vous ?

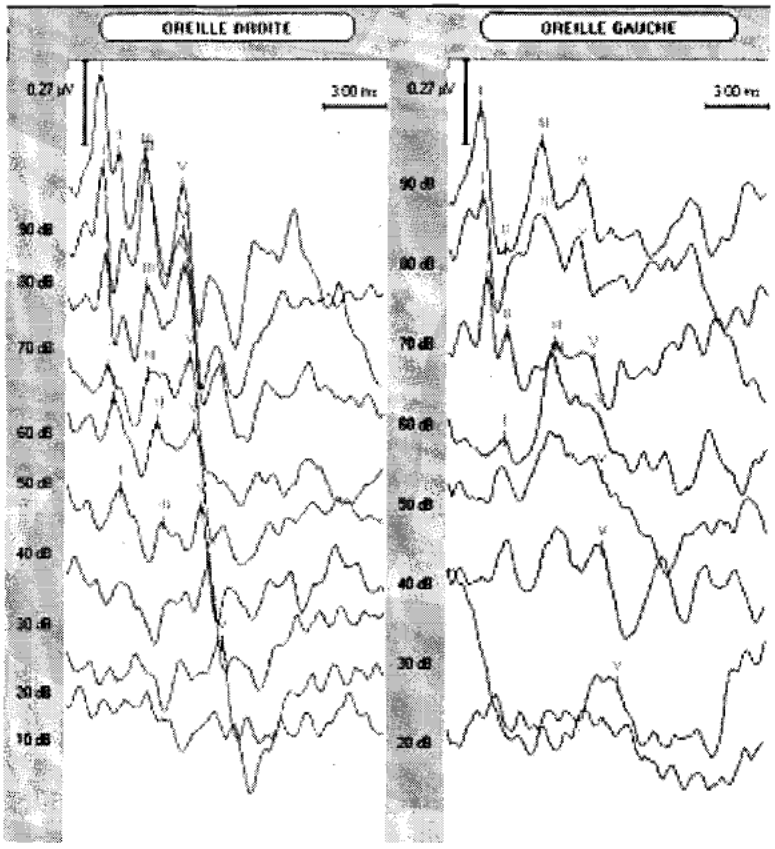

5/ Voici son IRM cérébrale. De quelles séquences s'agit-il ? Quelles autres séquences avez-vous demandé ? Quelle est votre analyse ? Pouvez-vous alors porter un diagnostic ?

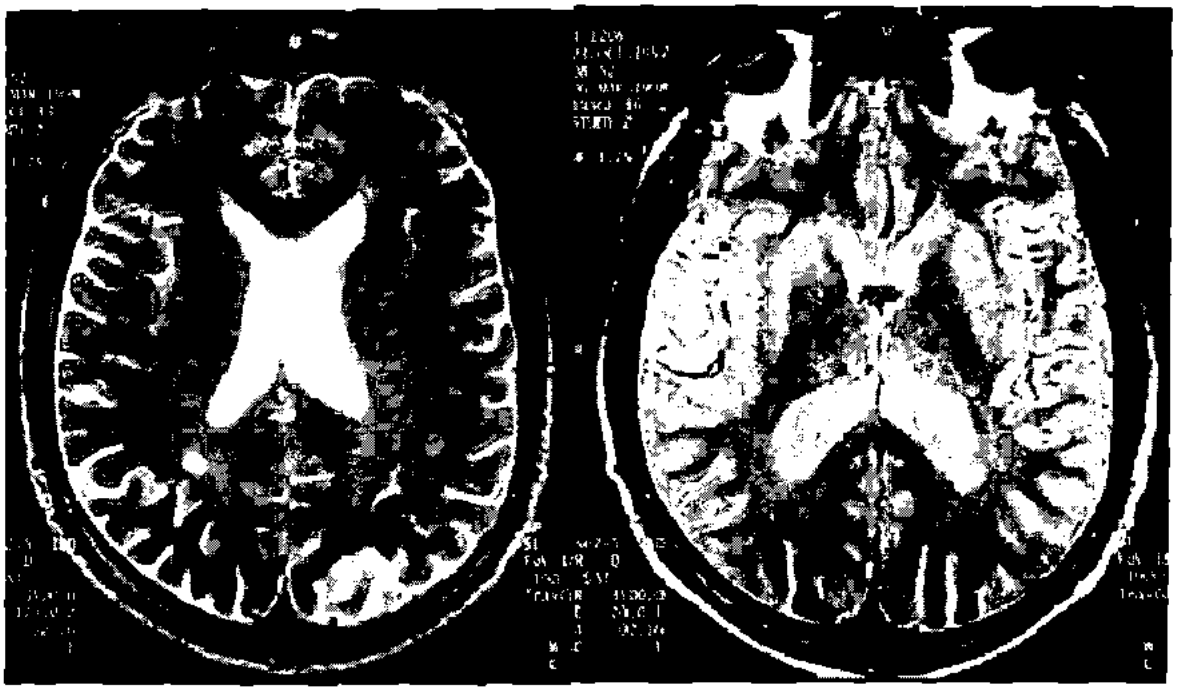

6/ Quel autre examen jugez-vous utile de demander alors ? Dans quel but ? Que recherchez-vous ?

7/ Quelles sont par ordre de fréquence décroissant les 4 formes évolutives de cette maladie ? Quels facteurs de bon et mauvais pronostic présente cette patiente ?

8/ Le vertige étant toujours présent, quelle va en être la prise en charge ?

CORRECTION DOSSIER 51 - VERTIGE + SCLEROSE EN PLAQUES

1/ Quelles sont les 8 questions à orientation ORL qui sont indispensables dans l'exploration d'un vertige ? (16)

- Voyez vous tourner des objets autour de vous ou avez-vous-perdu l'équilibre ? (pour objectiver un vertige vrai) (2)
- Depuis combien de temps avez-vous ces problèmes ? (2)
- Combien de fois est-ce que cela vous est arrivé ? (2)
- Est-ce que la durée était en secondes, minutes, heures ou jours ? (2)
- Avez-vous d'autres problèmes médicaux, ORL ou chirurgicaux ? (2)
- Les vertiges surviennent-ils lors de certains mouvements ou de certaines positions de la tête ? (2)
- Vous plaignez-vous d'autre chose (nausées, céphalées) ? (2)
- Avez-vous des bourdonnements d'oreille ou une sensation d'oreille bouchée ? (2)

2/ Quels seront les points importants de votre examen clinique ? (11)

Otoscopie (2)
Examen des paires crâniennes (1)
Recherche d'un nystagmus sous lunettes de Frenzel et au head shaking test(1)
Test au doigt-nez à la recherche d'une incoordination, d'une dysmétrie (2)
Acoumétrie (2)
Manœuvre de Romberg (1,5)
Test de piétinement aveugle (1)
Examen neurologique complet (0,5)
Les autres examens seront fonction du contexte clinique.

3/ Votre examen vous oriente vers une cause neurologique. Quel bilan paraclinique prescrivez-vous et dans quel but ? (13)

- Une audiométrie tonale (2) :
  - pour rechercher une surdité neurosensorielle d'un côté orientant la recherche d'une lésion profonde homolatérale (1)
- Une audiométrie vocale (1) :
  - recherchant un trouble de l'intelligibilité en rapport avec une affection rétro-cochléaire (1)
- Des potentiels évoqués auditifs (2) :
  - étudiant les latences des ondes I à V, à la recherche d'un retard évoquant une pathologie démyélinisante (1)
- Une vidéonystagmogrpahie (1) :
  - pour différencier une atteinte vestibulaire ou cérébelleuse (1)
- Une IRM cérébrale (2) :
  - à la recherche d'une cause centrale à type de tumeur ou de démyélinisation (1)

4/ De quel examen s'agit-il ? Quel en est le résultat ? Qu'en concluez-vous ? (10)

- Il s'agit de l'enregistrement de potentiels évoqués auditifs du tronc cérébral. (2)
- Il montre un allongement des ondes II-V (2) et une diminution de l'amplitude de l'onde V (1) à gauche (1).
- Cela témoigne d'une atteinte rétrocochléaire (1) et évoque fortement dans ce contexte une sclérose en plaques (2), à confronter aux autres examens notamment l'IRM cérébrale (1).

5/ Voici son IRM cérébrale. De quelles séquences s'agit-il ? Quelles autres séquences avez-vous demandé ? Quelle est votre analyse ? Pouvez-vous alors porter un diagnostic ? (15)

- L'image de gauche est en séquence pondérée T2 (2), celle de droite en T1 avec gadolinium (2).
- On demande aussi des séquences en T1 et FLAIR (1).
- Sur la première image on visualise :
  - une hyperdensité de la substance blanche (1)
  - correspondant à une plaque de démyélinisation (2)
  - en regard de la corne postérieure du ventricule latéral droit (1)
- Sur la deuxième on peut voir :
  - une plaque de démyélinisation (1)
  - de la substance blanche péri-ventriculaire gauche (1)
  - prenant le contraste donc témoignant d'une rupture de la barrière hémato-encéphalique (1)
- On ne peut pas formellement porter de diagnostic (1) car dans la définition de la maladie entre la notion d'au moins deux épisodes neurologiques disséminés dans le temps et dans l'espace (2).

6/ Quel autre examen jugez-vous utile de demander alors ? Dans quel but ? Que recherchez-vous ? (9)

- Il faut réaliser une ponction lombaire (3).
- Pour pouvoir porter le diagnostic en l'absence de dissémination temporelle et spatiale (2).
- On y recherche :
  - la présence de bandes oligoclonales d'IgG en isofocalisation (2)
  - la présence de lymphocytes en concentration modérée (<50/mm3) (2)

7/ Quelles sont par ordre de fréquence décroissant les 4 formes évolutives de cette maladie ? Quels facteurs de bon et mauvais pronostic présente cette patiente ? (12)

- La forme rémittente (1,5) > secondairement progressive (1,5) > progressive rémittente (1,5) > progressive continue (1,5)
- [si bon ordre : 2 pts]
- Facteur de bon pronostic : début avant 40 ans (2)
- Facteur de mauvais pronositc : début par une atteinte cérébelleuse (2)

8/ Le vertige étant toujours présent, quelle va en être la prise en charge ? (14)

- La patiente étant en poussée invalidante il est nécessaire de l'hospitaliser (1).
- Corticothérapie parentérale par bolus d'un gramme sur 3 à 5 jours (2) avec les mesures associées classiques (1) et décroissance orale sur 20 jours (1).
- Prescription symptomatiques d'antivertigineux type acétyl-leucine (1).
- Autres mesures :
  - repos au lit (1)
  - kinésithérapie douce : rééducation de l'équilibre (1)
  - soutien psychologique, mise en relation avec une association de malades (1)
  - déclaration de maladie avec prise en charge à 100% (1)
  - reclassement professionnel éventuellement (1)
- Hygiène de vie :
  - éviter les vaccins vivants et la vaccination contre le VHB (1)
  - éviter les séjours en pays chauds et la fatigue physique à cause du phénomène d'Uthoff (1)
  - avoir l'avis d'un neurologue avant d'entamer une grossesse +/- contraception (1)

DOSSIER 52

Erwan est un petit garçon de 6 ans qui se plaint de son œil gauche (il se le frotte beaucoup mais ne se ressent pas de baisse de l'acuité visuelle).

1/ Quelles sont vos hypothèses diagnostiques principales ?

2/ Quels éléments cliniques pourraient vous conforter dans l'une ou l'autre ?

3/ Comment complétez-vous l'interrogatoire ?

4/ Comment complétez-vous l'examen clinique ?

5/ Erwan est fébrile, se plaint de céphalées et vous constatez une rhinite purulente à gauche. Quel diagnostic suspectez-vous ?

6/ Un bilan paraclinique est-il nécessaire ? (si oui lequel, si non justifiez)

7/ Le diagnostic étant confirmé, organisez les différents temps de sa prise en charge.

CORRECTION DOSSIER 52 - ETHMOIDITE + CONJONCTIVITE

1/ Quelles sont vos hypothèses diagnostiques principales ? (14)

- Devant un œil rouge et douloureux, sans baisse d'acuité visuelle, les principaux diagnostics à évoquer sont :
  - une conjonctivite (3)
  - une kératite aiguë (3)
  - une uvéite antérieure aiguë (3)
  - une sclérite ou épisclérite (2)
  - un traumatisme ou un corps étranger oculaire (3)

2/ Quels éléments cliniques pourraient vous conforter dans l'une ou l'autre ? (14)

- Conjonctivite :
  - signes irritatifs (larmoiement +/- purulent, photophobie) (1)
  - conjonctive sous-palpébrale inflammatoire (1)
  - adénopathie prétragienne (1)
- Kératite :
  - signes irritatifs (larmoiement, photophobie, prurit) (1)
  - test à la fluorescéïne positif (1)
- Uvéite antérieure :
  - cercle péri-kératique (1)
  - chambre antérieure trouble avec cornée claire (1)
  - pupille en myosis et moins réactive (1)
- Sclérite et épisclérite :
  - vasodilatation des vaisseaux conjonctivaux et épiscléraux localisée (1)
  - douleur à la mobilisation du globe (1)
- Traumatisme ou corps étranger :
  - plaie palpébrale associée (1)
  - iridodialyse (1)
  - phénomène de Seidel en cas de plaie transfixante (écoulement d'humeur aqueuse hors de l'œil) (1)
  - parfois corps étranger visible directement (1)

3/ Comment complétez-vous l'interrogatoire ? (19)

- Antécédents, carnet vaccinal, autres épisodes identiques (2)
- Notion de trouble visuel antérieur (amétropie, strabisme...) (2)
- Circonstances d'apparition (fièvre, médicament, traumatisme....) (2)
- Signes fonctionnels :
  - larmoiement et son aspect (2)
  - prurit oculaire (2)
  - sensation de sable dans l'œil (2)
  - photophobie +/- blépharospasme(2)
- Topographie des douleurs (2)
- Signes associés extra-ophtalmologiques (arthralgies, rhinite) (3)

4/ Comment complétez-vous l'examen clinique ? (17)

- Inspection (1) :
  - topographie de la rougeur (1)
  - présence d'un œdème palpébral ou conjonctival (1)
  - présence de sécrétions (1)
  - recherche d'une exophtalmie (1)
  - recherche d'une paralysie oculomotrice (1)
- Biomicroscope (1) :
  - aspect de la conjonctive dans son ensemble (1)
  - examen cornéen (plaie, fluorescéine, toucher cornéen) (2)
  - pupille (taille, réflexes) (1)
  - tonus oculaire (1)
- L'examen ophtalmologique est bilatéral et comparatif (2)
- Autres gestes :
  - température (1)
  - palaption des aires ganglionnaires (1)
  - examen général à la recherche d'arthralgies et de signes ORL notamment (1)

5/ Erwan est fébrile, se plaint de céphalées et vous constatez une rhinite purulente à gauche, un œdème palpébral et un comblement de l'angle interne de l'œil. Quel diagnostic suspectez-vous ? (10)

- Ethmoïdite (5) gauche (2)
- Avec suspicion d'extension à l'orbite (3)

6/ Un bilan paraclinique est-il nécessaire ? (si oui lequel, si non justifiez) (13)

Oui (2),

- Devant la suspicion de complication on demande :
  - en urgence (2)
  - une tomodensitométrie non injectée de l'ethmoïde en incidence axiale et frontale (3)
- Par ailleurs il faut demander :
  - une NFS (2)
  - des hémocultures (2)
  - un prélèvement par drainage de l'abcès péri-orbitaire pour examen direct et mise en culture afin d'identifier un germe et de réaliser un antibiogramme (2)

7/ Le diagnostic étant confirmé, organisez les différents temps de sa prise en charge. (13)

- Hospitalisation (1) en urgence (1)

Recueil du consentement parental en cas d'intervention chirurgicale (1)

- Antibiothérapie parentérale (1) probabiliste, double (1) synergique, adaptée aux germes suspectés, secondairement adaptée au germe identifié, en l'absence de contre-indication : Cefotaxime (1,5) et Fosfomycine (1,5)
- Drainage chirurgical si collection orbitaire sur le scanner (1)

Collyre antibiotique et antiseptique dans les deux yeux (1)

Lavages oculaires au sérum physiologique (1)

- Mesures associées : antalgique, antipyrétique (1)
- Surveillance de la température, des douleurs, examen ophtalmologique complet bi-quotidien, examen ORL quotidien (1)

5/ Ces examens s'avèrent négatifs. Quels sont les autres diagnostics à suspecter ici devant l'anomalie biologique évoquée précédemment ? (10)

Autres causes de syndrome mononucléosique :

- Primo-infections virales :
  - Cytomégalovirus (1,5)
  - HIV (1,5)
  - Autres virus type rubéole (1)
- Infections bactériennes (1):
  - Notamment syphilis (1)
- Infections parasitaires :
  - toxoplasmose (1,5)
  - paludisme (1)
- Cause médicamenteuse (1,5)

6/ Quel est alors le diagnostic le plus probable ? Sur quels éléments de l'interrogatoire ou de l'examen allez vous argumenter en faveur de cette hypothèse ? (13)

- Primo-infection à VIH (3).
- A l'interrogatoire :
  - comportement sexuel à risque ou toxicomanie intraveineuse (2)
  - myalgies (1,5)
  - présence d'ulcérations buccales ou génitales fugaces (2)
  - diarrhée (1)
  - manifestations neurologiques aiguës (encéphalite, paralysie faciale) (1,5)
- A l'examen :
  - polyadénopathies cervicales ou axillaires (2)

7/ Comment confirmez-vous ce diagnostic ? De quels autres examens avez-vous besoin ? (14)

- Ici il s'agit d'une démarche diagnostique et non de dépistage (1) :
  - détection de l'antigène p24 (2)
  - recherche d'anticorps anti-VIH par ELISA (2)
  - éventuelle confirmation diagnostique en cas de résultat douteux par un western blot qui recherche une protéine d'enveloppe (gp120 par exemple) (1)

- Autres examens :
  - charge virale (2)
  - quantification des CD4 (1)
  - transaminases, GGT (1)
  - sérologies syphilis, VHB, VHC, toxoplasmose, CMV (2)
  - IDR à la tuberculine (1)
  - Radiographie de thorax (1)

8/ Le diagnostic est bien confirmé. Vous organisez sa prise en charge globale et son suivi. Vous le revoyez à 8 mois car il se plaint d'une nouvelle stomatite. Voici ce que vous observez. Quel est votre diagnostic complet ? (11)

- Candidose (2,5) oropharyngée (2,5) correspondant à un stade B de l'infection à VIH (2,5) devant :
  - une stomatite érythémateuse à dépôts blancs en carte de géographie (2)
  - chez un sujet immunodéprimé (1,5)

9/ Comment le traitez-vous alors ? (10)

- Traitement symptomatique identique qu'à la question 1/ (2,5)
- Traitement anti-infectieux :
  - antifongique local en bain de bouche (Fungizone®) ou en gel buccal (Daktarin®) (2,5)
  - associé à un traitement général par fluconazole (2,5)
- Bilan de la maladie générale, rechercher une aggravation de la lymphopénie (2,5)

DOSSIER 54

Solange C. est une femme de 64 ans, issue d'une famille de « sourds précoces » (altération progressive de la fonction auditive dès l'adolescence avec surdité profonde aux alentours de 60 ans). Une enquête génétique n'a pas été fructueuse. Son motif de consultation est la présence de troubles de l'équilibre depuis 6 mois avec une chute ayant entraîné une fracture de Goyrand-Smith à droite.

1/ A quelle fracture correspond un Goyrand-Smith ? Quels en sont le mécanisme et le traitement ?

2/ Quels autres types de fracture de la même région connaissez-vous ?

3/ Pourquoi le vieillissement favorise t-il les troubles de la marche et les chutes ?

4/ En l'interrogeant vous constatez la présence de quelques troubles cognitifs. Vous décidez au vu des antécédents de réaliser une IRM et un audiogramme.

Commentez ces deux examens.

Audiométrie Tonale

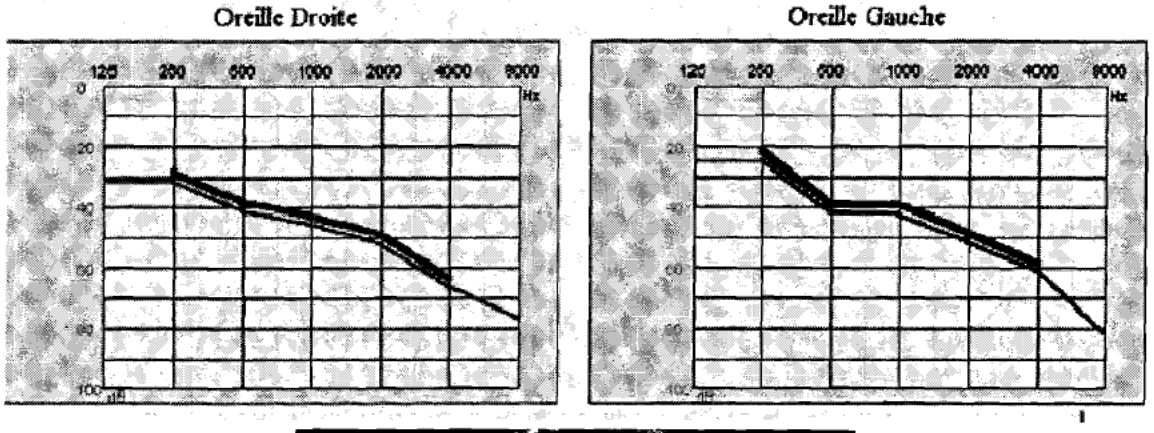

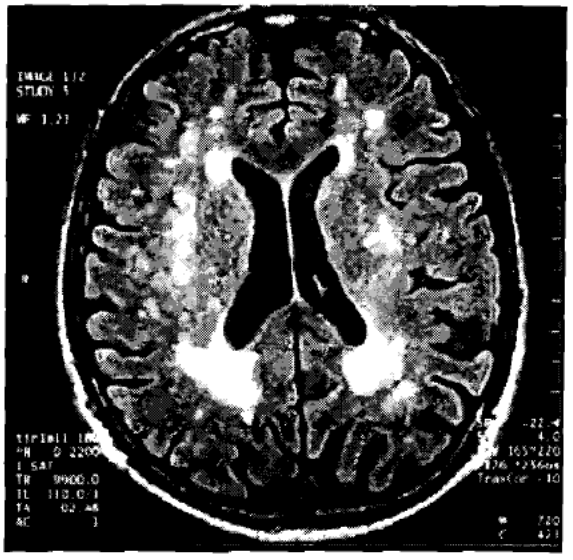

5/ Quelle est votre hypothèse diagnostique pour ses troubles et quel bilan allez-vous réaliser ?

6/ Concernant le profil audiométrique, quels signes fonctionnels recherchez-vous pour conforter votre diagnostic ?

7/ Quels seront les différents points de sa prise en charge ?

CORRECTION DOSSIER 54 - TROUBLES DE LA MARCHE + VIEILLISSEMENT + FRACTURE DU POIGNET

1/ A quelle fracture correspond un Goyrand-Smith ? Quels en sont le mécanisme et le traitement ? (17)

- Il s'agit d'une fracture :
  - de l'extrémité inférieure du radius (2)
  - sus-articulaire (2)
  - avec une bascule de l'épiphyse en avant (2)
  - et un trait oblique en haut et en avant (2)
  - la déformation est dite « en ventre de fourchette » (2)
- Mécanisme :
  - compression-flexion (3)
- Traitement :
  - chirurgical (2)
  - par réduction sous amplificateur de brillance (1)
  - et plaque console antérieure vissée (1)

2/ Quels autres types de fracture de la même région connaissez-vous ? (10)

- Fractures par compression-extension (1) :
  - sus-articulaires : Pouteau-Colles (2), Gérard Marchant (Pouteau-Colles + arrachement de la styloïde cubitale) (2)
  - articulaires (2) : le trait peut être frontal, sagittal, cruciforme voire comminutif
- Fractures par compression-flexion :
  - articulaires (1) : particulièrement marginale antérieure (2)

3/ Pourquoi le vieillissement favorise t-il les troubles de la marche et les chutes ? (13)

- Le vieillissement est variable selon les individus et la présence de chute ne doit pas être banalisée. Les caractéristiques communes liées au vieillissement sont :
  - altération des afférences sensitives à tous les modes (2)
  - baisse de l'acuité visuelle (1), de l'accommodation (1), réduction du champ visuel (1) et baisse de la sensibilité aux contrastes (1)
  - presbyvestibulie : diminution de la sensibilité du vestibule lors des mouvements rapides et complexes (1)
  - allongement de vitesses de conduction nerveuse périphérique et centrale (2)
  - sarcopénie : diminution de la force musculaire (2)
  - réduction des amplitudes articulaires (2)

4/ En l'interrogeant vous constatez la présence de quelques troubles cognitifs. Vous décidez au vu des antécédents de réaliser une IRM et un audiogramme. Commentez ces deux examens. (20)

- Audiogramme :
  - surdité (1)
  - de perception (2)
  - bilatérale (2)
  - symétrique (1)
  - à courbe descendante, prédominant sur les aiguës (2)
  - avec une perte moyenne de 40dB (2)
  - aspect de presbyacousie (2)
- IRM :
  - séquence FLAIR (2)
  - multiples plages d'hypersignal (2)
  - périventriculaires, bilatérales (1)
  - témoignant d'une ischémie chronique (1)
  - aspect de leucoaraïose (2)

5/ Quelle est votre hypothèse diagnostique pour ses troubles et quel bilan allez-vous réaliser ? (22)

- Devant ces troubles neurologique diffus et la leucoaraïose chez une patiente de plus de 60 ans, il faut suspecter :
  - un état lacunaire (4)
  - probablement lié à une HTA chronique (3)
  - à l'origine d'une lipohyalinose (1)

Le bilan comprend :

- Un bilan de l'HTA :
  - ionogramme sanguin ou kaliémie (1)
  - créatininémie (1)
  - glycémie (1)
  - cholestérolémie (1)
  - uricémie (1)
  - hématocrite (1)
  - bandelette urinaire (1)
  - électrocardiogramme (1)
  - fond d'œil (1)
  - échographie cardiaque trans-thoracique quasi-systématique (1)
- Bilan cognitif avec MMS et évaluation neuro-psychologique (2)
- Evaluation du risque de chute (get up and go test par exemple) (2)

6/ Concernant le profil audiométrique, quels signes fonctionnels recherchez-vous pour conforter votre diagnostic ? (8)

- Arguments en faveur d'une presbycaousie :
  - gêne dans les ambiances bruyantes (2)
  - gêne à la compréhension lors des conversations de groupe (2)
  - mauvaise localisation des sources sonores (2)
  - d'aggravation lente et progressive (2)

7/ Quels seront les différents points de sa prise en charge (sans détailler) ? (10)

- Prise en charge médicamenteuse de l'HTA et des autres facteurs de risque cardio-vasculaires compte-tenu de l'avancement des lésions (2)
- Rééducation à la marche et à l'équilibre (2)
- Prévention des chutes (facteurs favorisant médicamenteux, sensoriels, objets...) (2)
- Appareillage auditif (2)
- Prise en charge du déficit cognitif (exercices de mémoire, ergothérapie) (2)

- Localement :
  - traumatisme ou ulcération à répétition (2)
  - brûlure labiale ancienne (1)
  - infection à papillomavirus (1)
- • Autres :
  - immunodépression (VIH, greffés) (2)
  - exposition aux radiations ionisantes, PUVAthérapie (1)

4/ Quel est votre bilan ? (19)

- Cliniquement :
  - examen ORL à la recherche d'autres lésions associées, évaluation de l'extension de la lésion, recherche de lésions pré-cancéreuses ou liées au tabagisme (3)
  - palpation des aires ganglionnaires (1)
  - examen cutané complet, insistant sur les zones photo-exposées, à la recherche d'autres lésions liées à l'exposition aux UVB (3)
- Biologie :
  - bilan standard (ionogramme, NFS) (1,5)
  - bilan hépatique (1,5)
- Morphologie :
  - panendoscopie des voies aéro-digestives supérieures (1,5)
  - radiographie de thorax (2)
  - échographie hépatique (2)
  - éventuellement un scanner si la localisation en profondeur est mal appréciée (extension mandibulaire notamment) (0,5)
- Autres :
  - évaluation du tabagisme en vue d'un sevrage par le questionnaire de Fagerström (1)
  - épreuves fonctionnelles respiratoires avant une anesthésie générale (1)
  - ECG (1)

5/ Vous ne palpez pas d'adénopathie. Par ailleurs vous n'avez pas manqué de constater cette tuméfaction nasale. Compte tenu du terrain, à quel diagnostic pensez-vous ? (10)

- Diagnostic :
  - carcinome basocellulaire (3)
  - de l'aile du nez gauche (2)
  - de type nodulaire (1)
- Devant :
  - une papule arrondie (1,5)
  - télangiectasique (1,5)
  - [il manque la vésicule perlée]
  - chez un sujet au phototype clair exposé chroniquement aux UVB (1)

6/ Comment complétez-vous le bilan ? Si ce diagnostic se confirme, comment modifie t-il le pronostic ? (5)

- Confirmation histologique du diagnostic par biopsie et examen anatomopathologique (3).
- Le pronostic n'est pas modifiée car cette lésion ne métastase jamais, un traitement local est suffisant (parfois délabrant) (2).

7/ Quel est votre traitement ? (10)

- Le traitement est médico-chirurgical en deux temps:
  - curiethérapie labiale ici car il s'agit d'un T1N0M0 (3)
  - exérèse chirurgicale du carcinome basocellulaire sous anesthésie générale (3) avec examen extemporané (2)
  - chirurgie reconstructrice dans le même temps (2)

8/ Quelles mesures y associez-vous ? (10)

- Arrêt de travail de 3 mois et demande de prise en charge à 100%. (2)
- Arrêt total et définitif du tabagisme. (2)
- Enseignement à la photoprotection pour le patient et ses proches. (2)
- Consultation de surveillance annuelle pour le patient et ses proches. (2)
- Eventuellement reclassement professionnel et soutien psychologique. (2)

DOSSIER 56

Un homme de 34 ans vous consulte adressé par la médecine du travail après la découverte d'adénopathies médiastinales bilatérales lors d'une radiographie de thorax de routine chez cet ouvrier du bâtiment.

Il a pour antécédents notables :

- **un tabagisme actif à 12 paquets-années**
- **un épisode d'œil rouge et douloureux à droite non traité et non étiquetté il y a 2 mois**
- **une colique néphrétique en début d'année**
- **une fracture de du radius droit lors d'un accident de rugby il y a 9 ans**

1/ Quelles sont les principales causes d'adénopathies médiastinales à évoquer ici ? Comment les différenciez-vous sur la radiographie ?

2/ Quel bilan paraclinique demandez-vous ?

3/ Vous constatez les anomalies biologiques suivantes :

- **Hb = 9,4g/dL avec VGM = 77μm3**
- **Pq = 510.000/mm3**
- **GB = 4800/mm3 dont 76% de PNN**
- **CRP = 55mg/L**
- **à l'électrophorèse : hyperalpha-2 et hypergammaglobulinémie, albumine=26g/L**
- **Calcémie = 2,48 mmol/L**

Quelle est votre principale hypothèse diagnostique ? Que recherchez-vous cliniquement et sur les autres examens biologiques pour l'étayer ?

4/ Voici la vue microscopique de la biopsie bronchique (image 1). Que voyez-vous ?

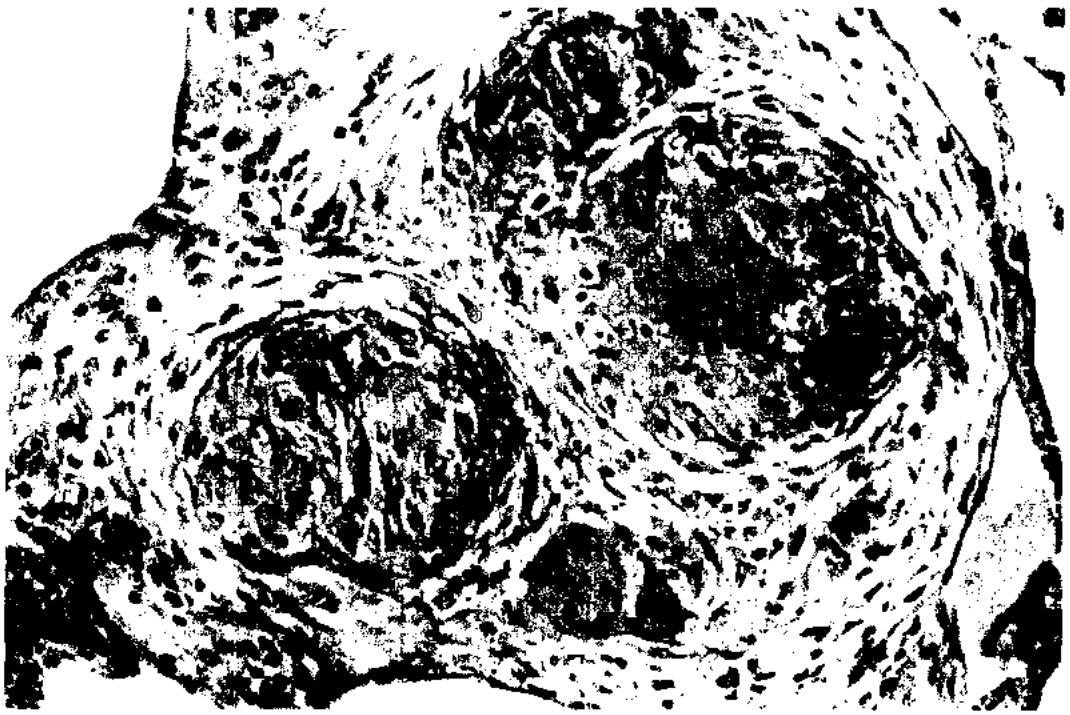

image 1

5/ Vous constatez en réexaminant le patient qu'il présente une nette difficulté à fermer son œil droit. Comment complétez-vous votre examen ?

6/ Comment alors intégrez-vous ses antécédents dans une pathologie unique ?

7/ Comment le prenez-vous en charge initialement ?

8/ Comment établir un pronostic quant à l'atteinte diagnostiquée en 3/ ?

9/ Il ne suit pas votre traitement et reconsulte en urgence 3 mois plus tard car il a à nouveau l'œil droit rouge et douloureux. Quels sont les deux diagnostics à évoquer ? Auquel pensez-vous compte tenu de l'aspect suivant (image 2) ?

Image 2

1/ Quelles sont les principales causes d'adénopathies médiastinales à évoquer ici ? Comment les différenciez-vous sur la radiographie ? (17)

- Sarcoïdose (2) :
  - adénopathies symétriques (0,5)
  - polycycliques (0,5)
  - non compressives (1)
- Primo-infection tuberculeuse (2) :
  - siège intrabronchique ou latérotrachéal (0,5)
  - chancre d'inoculation parfois visible (1)
- Pneumoconioses, particulièrement la silicose (2):
  - adénopathies calcifiées en périphérie (en coquille d'œuf) (1)
  - association à des nodules parenchymateux, à des opacités rétractiles (0,5)
- Lymphome hodgkinien ou non (2) :
  - élargissement du médiastin supérieur en cheminée (1)
  - adénopathies asymétriques (0,5)
  - compressives, atélectasiantes (0,5)
- Cancers loco-régionaux (1)
- Cancers à distance : testicule +++ (1)

2/ Quel bilan paraclinique demandez-vous ? (17)

- biologie :
  - ionogramme sanguin, fonction rénale (1)
  - calcémie (1)
  - électrophorèse des protéines plasmatiques (1)
  - bilan hépatique (1)
  - VS, CRP (1)
  - NFS (1)
  - Activité de l'enzyme de conversion de l'angiotensine (1)
- bactériologie :
  - IDR à la tuberculine (2)
  - BK tubages, BK crachats (1)
  - ECBC (1)
- sérologie VIH avec l'accord du patient (1)

- morphologie :
  - fibroscopie bronchique avec LBA et biopsie transbronchique d'une adénopathie pour examen bactériologique et anatomopathologique (2)
  - TDM thoracique en coupes fines (2)
- ECG (1)

3/ Vous constatez les anomalies biologiques suivantes :

- Hb = 9,4g/dL avec VGM = 77µm3

- Pq = 510.000/mm3

- GB = 4800/mm3 dont 76% de PNN

- CRP = 55mg/L

- à l'électrophorèse : hyperalpha-2 et hypergammaglobulinémie, albumine=26g/L

- Calcémie = 2,48 mmol/L

Quelle est votre principale hypothèse diagnostique ? Que recherchez-vous cliniquement et sur les autres examens biologiques pour l'étayer ? (14,5)

- Diagnostic :
  - sarcoïdose (3)
  - au stade I radiologique (ou lymphome hilaire bilatéral bénin) (2)
- Devant :
  - les adénopathies caractéristiques sans anomalie parenchymateuse (1)
  - le syndrome inflammatoire (1)
  - la lymphopénie (1)
  - l'hypercalcémie (calcémie corrigée = 2.74) (1)
- On recherche cliniquement:
  - un syndrome de Löfgren (1) : fièvre, arthralgies, érythème noueux, anergie tuberculinique (1)
  - un syndrome d'Heerfordt : uvéite, parotidomégalie bilatérale (1)
  - sarcoïdes cutanés (1)
- Aux examens :
  - activité de l'enzyme de conversion de l'angiotensine élevée (0,5)
  - élévation du rapport CD4/CD8 dans le LBA (1)

4/ Voici la vue microscopique de la biopsie bronchique (image 1). Que voyez-vous ? (7)

On voit :
- 4 granulomes épithélioïdes (2)
- gigantocellulaires (2)
- sans nécrose caséeuse (2)

C'est une biopsie typique de sarcoïdose (1)

5/ Vous constatez en réexaminant le patient qu'il présente une nette difficulté à fermer son œil droit. Comment complétez-vous votre examen ? (9)

- Dans ce contexte de sarcoïdose il convient de rechercher à la palpation une tuméfaction parotidienne bilatérale (3) dans le cadre d'un syndrome de Heerfordt (2). De même il faut rechercher une uveite uni/bilatérale par un examen ophtalmologique spécialisé (1).
- Ensuite il faut évaluer l'atteinte du nerf facial :
  - test de Metz (1)
  - électrogustométrie (1)
  - test de Schirmer (1)

6/ Comment alors intégrez-vous ses antécédents dans une pathologie unique ? (12)

- L'association : sarcoïdose pulmonaire (1) + parotidite bilatérale (1) + l'antécédent ophtalmologique évoquant une uvéite antérieure (1) permet de définir pour ce patient la présence d'un syndrome de Heerfordt (3).
- La colique néphrétique (1) peut être liée à l'hypercalémie (1), ayant pour conséquence une hypercalciurie (3).
- Le tabagisme et la fracture du radius n'ont pas de lien avec la maladie de fond (1).

7/ Comment le prenez-vous en charge initialement? (11)

- Hospitalisation (courte) en raison de la paralysie faciale (1).
- Corticothérapie orale 1mg/kg/j pendant 1 mois puis décroissance progressive sur 5 mois (2).
- Mesures associées à la corticothérapie : régime hyposodé, pauvre en sucres rapides, riche en potassium, pas de calcium ni vitamine D (2).
- Supplémentation potassique orale (1).
- Hydratation simple pour lutter contre l'hypercalcémie (1).
- Collyre protecteur et occlusion nocturne oculaire (2).
- Rééducation faciale précoce (1).
- Surveillance : paralysie faciale (bilatérale), ophtalmologique, signes infectieux, ionogramme (K+, Ca2+) (1)

8/ Comment établir un pronostic quant à l'atteinte diagnostiquée en 3/ ? (3,5)

Par la réalisation d'un électromyogramme du nerf facial à 15 jours (3), à la recherche de potentiels de défibrillation (éléments de mauvais pronostic). (0,5)

9/ Il ne suit pas votre traitement et reconsulte en urgence 3 mois plus tard car il a à nouveau l'œil droit rouge et douloureux. Quels sont les deux diagnostics à évoquer ? Auquel pensez-vous compte tenu de l'aspect suivant (image 2) ? (9)

- Diagnostics :
  - kératite aiguë par défaut de fermeture de l'œil droit en raison de la paralysie faciale (2)
  - uvéite antérieure récidivante dans le cadre du syndrome de Heerfordt (2)
- Ici on pense à une uvéite antérieure (2) du fait de la mydriase (1) mais surtout des ponctuations bien visibles qui sont en fait des précipités rétro-cornnéens (2)

DOSSIER 57

Vous recevez en grande garde d'ORL vers 23h30 un patient de 76 ans adressé par un hôpital de périphérie pour épistaxis rebelle. A l'arrivée, il se présente avec une mèche dans chaque orifice narinaire, ne saignant plus, conscient, non tachycarde.

Les constantes sont ; température 37,5 ; saturation 98%, pression artérielle 159/83, pouls 80/min.

Il n'a jamais pris de traitement médical.

1/ Que recherchez vous par l'examen clinique ?

2/ Votre examen confirme la persistance de l'épistaxis, quelle est votre attitude immédiate ?

3/ Cette attitude semble efficace et votre patient conserve une bonne hémodynamique. Votre patient reste au calme pendant quelques instants et vous demande s'il peut aller aux toilettes. Vous accédez à sa demande avec bienveillance et votre patient revient dans votre box avec une démarche hésitante. Vous le rallongez et il se plaint d'avoir le tournis. Quelle est votre attitude ?

4/ Vous retrouvez un Weber non latéralisé, une déviation des index a gauche, un Romberg droit et un nystagmus battant à droite et vertical, imprécision a l'épreuve doigt-nez.

Quel est votre diagnostic ?

5/ Quel autre signe clinique recherchez vous ?

6/ Quel examen paraclinique demandez-vous ?

7/ L'hospitalisation vous appelle car votre patient « n'est pas bien », sa pression est à 229/131 mmHg, et il n'a pas uriné depuis plus de 24 heures. Quel est votre diagnostic et quel argument clinique le confirmerait ?

8/ Quelles complications recherchez vous ?

9/ Quel est votre traitement ?

10/ Quel est le pronostic ?

CORRECTION DOSSIER 57 - EPSITAXIS + HTA

1/ Que recherchez vous par l'examen clinique ? (12)

- Signes de gravite : pâleur, marbrures, polypnée, tachycardie, hypotension, angor (3)
- Antécédents : épisodes identiques, traitement anticoagulant ou antihypertenseur, antécédents rhinologiques (3)
- Examen du pharynx a la recherche d'une épistaxis postérieure (3)
- Examen neurologique : céphalées, vertiges (3)

2/ Votre examen confirme la persistance de l'épistaxis, quelle est votre attitude immédiate ? (12)

- Ablation du méchage antérieur (3)
- Mouchage des caillots, lavages de fosses nasales au sérum, aspiration, examen par rhinoscopie antérieure (3)
- Cautérisation si saignement vu et accessible sinon méchage antérieur complet (3)
- Contrôle de l'hémostase par examen du pharynx a l'abaisse langue (3)

3/ Cette attitude semble efficace et votre patient conserve une bonne hémodynamique. Votre patient reste au calme pendant quelques instants et vous demande s'il peut aller aux toilettes. Vous accédez à sa demande avec bienveillance et votre patient revient dans votre box avec une démarche hésitante. Vous le rallongez et il se plaint d'avoir le tournis. Quelle est votre attitude ? (12)

- Recherche d'une récidive du saignement (2)
- Tolérance : prise des constantes, pouls, tension (2)
- Recherche d'un méléna signe d'une épistaxis datant de plusieurs heures (2)
- Examen neurologique complet, conscience, réflexes, paires crâniennes, motricité, sensibilité (2)
- Examen otologique et vestibulaire (2)
- Bilan paraclinique : NFS, ionogramme sanguin, hémostase (TP TCA Temps de saignement), Groupe rhésus, RAI (2)

4/ Vous retrouvez un Weber non latéralisé, une déviation des index a gauche, un Romberg droit et un nystagmus battant à droite et vertical, imprécision a l'épreuve doigt-nez. Quel est votre diagnostic ? (10)

- Syndrome vestibulaire central (3) et syndrome cérébelleux (3)
- Hémorragie intra cérébrale de localisation cérébelleuse (4)

5/ Quel autre signe clinique recherchez vous ? (6)

- Céphalées postérieures (6)

6/ Quel examen paraclinique demandez-vous ? (6)

- Scanner cérébral sans injection (6)

7/ L'hospitalisation vous appelle car votre patient « n'est pas bien », sa pression est à 229/131 mmHg, et il n'a pas uriné depuis plus de 24 heures. Quel est votre diagnostic et quel argument clinique le confirmerait ? (13)

- Hypertension artérielle maligne (4)
  - devant des chiffres tensionnels d'HTA sévère (2) et une anurie révélant une souffrance
  - viscérale rénale(2)
- Confirmée par la présence d'une rétinopathie hypertensive stade 4 (2) au fond d'œil (1):
  - œdème papillaire bilatéral, hémorragies, exsudats (2)

8/ Quelles complications recherchez vous ? (13)

- Neurologiques : AVC ischémique ou hémorragique (3)
- Encéphalopathie par œdème cérébral (2)
- Insuffisance cardiaque gauche (3)
- Insuffisance rénale et protéinurie par néphroangiosclérose maligne (3)
- Anémie hémolytique : micro angiopathie thrombotique avec schizocytes (3)

9/ Quel est votre traitement ? (11)

- Hospitalisation en urgence (2)
- Loxen IV 1mg/h (2) puis adapté aux chiffres tensionnels (1)
- L'objectif est de ne pas dépasser 25% de baisse de la PAD car risque d'AVC ischémique ou d'insuffisance coronaire (2)
- Association à des anticommitiaux, anticoagulants, voire diurétiques de l'anse (2)
- traitement de la cause si accessible (sténose de l'artère rénale) (2)

10/ Quel est le pronostic ? (5)

- 75-85% de survie a un an (3)
- 60-75% de survie à 5 ans sous traitement antihypertenseur bien conduit (2)

DOSSIER 58

M. Lemaire 53 ans vient en consultation, pour une tumeur ulcéro-nécrotique de l'hémi base de langue droite située à distance de la mandibule et dépassant nettement la ligne médiane. Il est éthylo-tabagique sevré et présente un mauvais état bucco-dentaire. L'examen clinique ne retrouve pas d'adénopathie palpable. Il mesure 1m75 pour 70kg. La pression artérielle est à 140/80. Il n'a pas d'antécédent cardio-vasculaire et l'électrocardiogramme est normal.

1/ Quels éléments de votre examen clinique vous semblent importants pour décider de la prise en charge ?

2/ Il s'agit d'un T4 N0, quelles sont les solutions thérapeutiques ?

3/ Vous décidez en collaboration avec le service de radiothérapie de proposer une irradiation externe, expliquez au patient le principe de ce traitement ?

4/ Décrivez-en la principale complication à moyen ou long terme et son traitement.

5/ Citez les autres complications de ce traitement.

6/ Quelques semaines après la fin du traitement, le patient se présente avec une difficulté d'alimentation, une douleur angulo-maxillaire droite et il existe une béance incisive. Quel est votre diagnostic ?

7/ Comment aurait on pu l'éviter ?

8/ Comment prendre en charge la douleur de ce patient qui prend 4g de paracétamol par jour sans résultat probant ?

9/ Rédiger l'ordonnance pour un antalgique de niveau III.

10/ Quel autre prise en charge doit etre proposée ?

1/ Quels éléments de votre examen clinique vous semblent importants pour décider de la prise en charge ? (12)

Eléments signant l'extension en profondeur (2,5)
du muscle lingual (2,5)
à rechercher devant tout carcinome épidermoïde de la langue (1) Ces éléments sont :

- la diminution de la pro traction linguale (2)
- la paralysie d'un nerf grand hypoglosse (2)
- l'induration en profondeur au palpé bi digital qui permet l'étude de la langue et du plancher buccal.(2)

2/ Il s'agit d'un T4 N0, quelles sont les solutions thérapeutiques ? (8)

- Tout dépend de la taille et de la localisation de la lésion.
- Le T signe ici l'extension au muscle lingual et la localisation correspond à la totalité de la base de langue inaccessible à un traitement chirurgical (4).
- On s'oriente donc vers une radiothérapie externe qui pourra être associée à une chimiothérapie concomitante si l'état général du patient le permet (4).

3/ Vous décidez en collaboration avec le service de radiothérapie de proposer une irradiation externe, expliquez au patient le principe de ce traitement ? (9)

- Ce traitement vise à détruire les cellules tumorales (1,5) en créant une brûlure dans un volume à irradier très précis (1,5).
- Ceci se déroule :
  - en ambulatoire ou en hospitalisation (1)
  - à raison d'une séance par jour 5 jours sur 7 pendant 5 à 7 semaines (1,5)
- La première séance permet d'effectuer un centrage donnant des points de repères précis de la zone à irradier (1,5).
- Tous les tissus situés dans le volume irradié sont susceptibles de présenter des complications liées à la radiothérapie (2).

4/ Décrivez-en la principale complication à moyen ou long terme et son traitement. (11)

- La principale complication à craindre est l'ostéo-radionécrose mandibulaire (3).
- Elle est révélée par des douleurs (2).
- Le plus souvent il existe une dénudation osseuse en regard du foyer (1).
- Le foyer d'ostéo-radionécrose est infecté le plus souvent et peut être le siège d'une fracture (1).
- Le traitement est :
  - chirurgical (détersion des zones nécrotiques) (1)
  - et médical (antibiothérapie adaptée) (1)
- Sa prise en charge repose avant tout sur la prévention (2).

5/ Citez les autres complications de ce traitement. (11)

- Radiomucite (2)
- Candidose (2)
- Chondronécrose laryngée (1)
- Radiodermite, sclérose cutanée ou musculaire (2)
- Asialie (2)
- Myélite radique (1)
- Thyroïde : hypothyroïdie ou cancer (1)

6/ Quelques semaines après la fin du traitement, le patient se présente avec une difficulté d'alimentation, une douleur angulo-maxillaire droite et il existe une béance incisive. Quel est votre diagnostic ? (7)

- On évoque en premier lieu :
  - une fracture (1)
  - de l'angle mandibulaire (2)
  - droit (1)
  - sur ostéradionécrose mandibulaire (3)

7/ Comment aurait on pu l'éviter ? (12)

- Il existe 2 niveaux d'actions possibles :
  - celui lié à l'état bucco-dentaire (2)
  - celui lié au mode de délivrance de la radiothérapie (2).

- Pour le premier, on repère les foyers infectieux par un bilan stomatologique pré thérapeutique (2).
- Ces foyers sont traités et des gouttières fluorées sont réalisées pour le patient (2). Pour le second, le traitement est adapté au site et on peut jouer sur :
  - le fractionnement des doses (1)
  - l'étalement (1)
  - la dosimétrie (1)
  - le volume cible (1)

8/ Comment prendre en charge la douleur de ce patient qui prend 4g de paracétamol par jour sans résultat probant ? (11)

- Ce patient est actuellement traité par un antalgique de niveau I sans efficacité (1)
- Il convient d'évaluer la douleur résiduelle par l'interrogatoire (1) :
  - intensité par l'échelle visuelle analogique (1)
  - et son horaire (1)
- Puis :
  - il faut lui prescrire un antalgique de niveau II type paracétamol+codéine (2)
  - à la dose d'1g quatre fois par jour (1)
- Si cela n'est toujours pas suffisant il faudra passer au niveau III par morphiniques oraux (2).
- Sur le plan local, il est possible d'administrer un anesthésique local en gel à distance de l'alimentation (pas avant sinon risque de fausse route) (2).

9/ Rédiger l'ordonnance pour un antalgique de niveau III. (12)

- Skenan trente milligrammes (en toutes lettres) (3)
- Un comprimé matin et soir pendant vingt-huit jours (3)
- Duphalac (3)
- 1 sachet matin midi et soir en cas de constipation (3)

10/ Quel autre prise en charge doit être proposée ? (7)

- Il faut impérativement faire comprendre au patient l'importance de l'arrêt de l'intoxication éthylo-tabagique (4).
- C'est difficile pour certains patients et dans tous les cas une aide sera proposée par une consultation spécialisée, une association ou une psychothérapie (3).

DOSSIER 59

Vous recevez aux urgences, l'enfant Marion B. 1 ans qui présente une otorrhée droite alors qu'elle est sous antibiotique pour une otite droite depuis 8 jours. L'otorrhée est apparue ce matin. Il n'y a pas de signes généraux. Les parents sont très pressants car ils ont dû retirer leur fille de la crèche et cela leur pose de problèmes. L'enfant a déjà été traitée par un autre antibiotique « moins fort » la semaine précédente et avait toujours mal à l'oreille.

1/ Quel diagnostic évoquez vous ?

2/ Quelle est votre attitude ?

3/ Initialement de l'Augmentin® avait été prescrit. Commentez ce choix.

4/ La mère vous appelle au téléphone deux jours après votre consultation car Marion vomit et a de la diarrhée depuis 24 h. Elle a perdu du poids et est somnolente. Quel est votre diagnostic ?

5/ Quel est votre conseil aux parents ?

6/ Quel est l'intérêt de l'acide clavulanique?

7/ Quelle est la surveillance clinique et biologique du traitement par Augmentin®?

8/ Quel est le diagnostic à suspecter devant une diarrhée survenant sous antibiotiques à large spectre?

9/ Quelles sont les deux alternatives thérapeutiques de cette pathologie?

CORRECTION DOSSIER 59 - OTITE + ANTIOBIOTHERAPIE

1/ Quel diagnostic évoquez vous ? (12)

- Devant une otorrhée après traitement antibiotique bien conduit, chez une enfant vivant en collectivité, il faut évoquer :
  - une infection par pneumocoque (4)
  - de sensibilité diminuée à la pénicilline (4)
- D'autre part, une otite non guérie après plus de 15 jours d'antibiothérapie est une otite traînante (4).

2/ Quelle est votre attitude ? (13)

- Il faut avant tout faire un prélèvement bactériologique (3) :
  - ici il suffit de prélever l'otorrhée, sinon il aurait fallu réaliser une paracentèse à visée diagnostique (2)
- Une fois le prélèvement fait, on peut en attente des résultats donner une antibiothérapie probabiliste (2):
  - par exemple amoxicilline (2) à la dose de 150 mg/kg (2)
  - et acide-clavulanique (2)

3/ Initialement de l'Augmentin® avait été prescrit. Commentez ce choix. (10)

- Il s'agit de l'antiothérapie de première intention (2) active sur les deux germes le plus fréquemment rencontrer dans l'otite moyenne aiguë de l'enfant :
  - pneumocoque (3)
  - et hæmophilus (3)
- C'est un traitement probabiliste bien adapté (2)

4/ La mère vous appelle au téléphone deux jours après votre consultation car Marion vomit et a de la diarrhée depuis 24 h. Elle a perdu du poids et est somnolente. Quel est votre diagnostic ? (10)

- Il s'agit d'une déshydration (5)
- Sur intolérance digestive à Augmentin® (5)

5/ Quel est votre conseil aux parents ? (10)

- Il faut faire examiner l'enfant rapidement (2) afin de déterminer la nécessité de réhydratation par voie veineuse. (2)
- Par ailleurs, il est impératif :
  - d'arrêter l'antibiothérapie en cours (3)
  - et de faire une fenêtre thérapeutique en attendant le résultat des prélèvements bactériologiques (3)

6/ Quel est l'intérêt de l'acide clavulanique? (11)

- Elargir le spectre (2)
- sur Hæmophylus influenzæ (3) et Moraxella catarrhalis (3)
- et couvrir les germes anaérobies (3)

7/ Quelle est la surveillance clinique et biologique du traitement par Augmentin®? (12)

- Clinique:
  - tolérance digestive (nausées, vomissements, diarrhées) (4)
  - et cutanée (éruption allergique ou non) (4)
- Biologique: aucune (4)

8/ Quel est le diagnostic à suspecter devant une diarrhée survenant sous antibiotiques à large spectre? (10)

- Colite pseudo-membraneuse (5)
- A Clostridium difficile (5)

9/ Quelles sont les deux alternatives thérapeutiques de cette pathologie? (12)

- Un traitement antibiotique per os (4) par :
  - métronidazole (4)

ou vancomycine (4)

DOSSIER 60

Vous recevez aux urgences un patient de 34 ans à la suite d'un accident par chute en roller. Il a subi un traumatisme facial sans perte de connaissance initiale. Le score de Glasgow est à 15, l'examen neurologique normal. Vous notez une ecchymose de toute l'hémiface droite qui est tuméfiée avec occlusion palpébrale. Il existe un trouble de l'articulé dentaire sans mobilité faciale. L'ouverture buccale est à 2 travers de doigt. La mobilité oculaire est conservée. A l'examen sont également découverts une plaie de 3 cm de la joue droite et douleur de l'angle mandibulaire droit. Le reste de l'examen est sans particularité.

1/ Quelle fracture du massif facial suspectez vous ?

2/ Quelle autre fracture suspectez vous ?

3/ Quel examen demandez vous ?

4/ Comment prenez vous en charge le patient ?

5/ Le patient signale une fracture dentaire, quelle est votre attitude ?

Une semaine après le traumatisme, alors que l'œdème palpébral à disparu, le patient se plaint d'une baisse brutale de l'acuité visuelle droite, précédée, dit-il, d'un voile noir progressivement croissant dans le champs visuel nasal inférieur de cet œil.

6/ Quel diagnostic suspectez-vous ?

7/ Que recherchez-vous à l'examen clinique pour conforter ce diagnostic ?

8/ Quels autres facteurs favorisant la survenue de cette maladie connaissez-vous ?

9/ Quels sont les principes du traitement chez ce patient ?

10/ Vous constatez sur l'œil adelphe une rétine à plat avec un trou périphérique à l'emporte pièce. Quelle sera votre attitude ?

CORRECTION DOSSIER 60 - FRACTURE DU MALAIRE + DECOLLEMENT DE RETINE

1/ Quelle fracture du massif facial suspectez vous ? (10)

- Devant la limitation d'ouverture buccale, il faut suspecter :
  - une fracture déplacée (2,5)
  - du malaire (2,5)
  - droit (1).
- L'effacement de la pommette est masquée par la tuméfaction hémifaciale droite (2).
- Une anesthésie du nerf sous-orbitaire serait également en faveur du diagnostic. (2)

2/ Quelle autre fracture suspectez vous ? (10)

- Devant un trouble de l'articulé dentaire associé à une douleur de la région angulaire mandibulaire droite (3), on évoque :
  - une fracture déplacée (3)
  - de l'angle mandibulaire (3)
  - droit (1)

3/ Quel examen demandez vous ? (11)

- On demande :
  - un scanner (2)
  - en fenêtre osseuse (1)
  - sans injection (1)
  - du massif facial (2)
  - et de la mandibule (2)
- Cet examen permettra :
  - de confirmer les fractures malaires et mandibulaires (1)
  - de faire le bilan des autres structures osseuses de la face (1)
- Cet élément est indispensable avant toute décision thérapeutique (1)

4/ Comment prenez vous en charge le patient ? (10)

- Une hospitalisation est nécessaire (1).

- Il faut traiter en premier lieu la plaie faciale :
  - après vérification des vaccinations (1)
  - cette exploration se fera sous anesthésie locale (1)
  - et comprendra un contrôle du canal de Stenon et des branches du nerf facial (2)
  - puis une suture soigneuse après parage des berges.(1)
- Dans un second temps, on proposera un traitement chirurgical sous anesthésie générale des deux fractures : ostéosynthèse par micro plaques vissées (2)
- L'alimentation sera molle ou liquide selon le dispositif de blocage pendant 6 semaines (2)

5/ Le patient signale une fracture dentaire, quelle est votre attitude ? (9)

- La fracture est consignée sur un schéma daté en préopératoire (3)
- Un test de vitalité pulpaire est effectué (1):
  - si la dent est dévitalisée il faut réaliser un traitement canalaire (2,5)
  - si elle est vivante il faut donner un traitement antibiotique en cas d'exposition pulpaire et envisager une réparation dans un second temps (2,5)

6/ Quel diagnostic suspectez-vous ? (10)

- Décollement de rétine (4)
- rhégmatogène (1)
- post traumatique (1) compte-tenu du contexte
- de l'œil droit (1)
- débutant en temporal supérieur (1) car voile noir en nasal inférieur
- soulevant la macula (2) du fait de la baisse d'acuité visuelle

7/ Que recherchez-vous à l'examen clinique pour conforter ce diagnostic ? (10)

- A l'interrogatoire :
  - contusion oculaire (1)
  - phosphènes (1)
  - myodesopsies (1) traduisant une traction vitréo-rétinienne, une déchirure rétinienne
- A l'examen :
  - acuite visuelle basse (1)
  - hypotonie oculaire droite (1)
  - pigments intravitréens (0,5)
  - hémorragie intravitreenne (0,5)
  - décollement de rétine (2) soulevant la macula (1)
  - déhiscences rétiniennes périphériques (1) préférentiellement en temporal supérieur

8/ Quels autres facteurs favorisant la survenue de cette maladie connaissez-vous ? (10)

- Facteurs constitutionnels :
  - décollement postérieur du vitré (1)
  - myopie forte (> -6 dioptries) (1)
  - lésions rétiniennes dégénératives (1) :
    - givre (0,5)
    - palissade (0,5)
  - déhiscences (1) :
    - trous (0,5)
    - déchirures (0,5)
- Facteurs iatrogènes :
  - antécédent de chirurgie de la cataracte (aphakie, pseudophakie) (1)
  - vitrectomie (1)
- Antécédents familiaux de décollement de rétine (1)
- Décollement de rétine tractionnel évoluant vers une ouverture rétinienne (rétinopathie diabétique proliférante, uvéites postérieures) (1)

9/ Quels sont les principes du traitement chez ce patient ? (10)

- Hospitalisation en ophtalmologie (1).
- Traitement chirurgical (1,5) chez un patient prévenu de l'évolution fonctionnelle incertaine (0,5) :
  - obturer la (les) déhiscences(s) (2):
    - indentation sclérale et ponction du liquide sous-rétinien (1)
    - ou tamponnement interne par gaz ou silicone après vitrectomie (1)
  - rétinopéxie (laser argon, cryoapplication) des bords de la déchirure (2)
- Surveillance (1)

10/ Vous constatez sur l'œil adelphe une rétine à plat avec un trou périphérique à l'emporte pièce. Quelle sera votre attitude ? (10)

- Information du patient des risques de décollement de rétine à l'œil gauche (2)
- Traitement préventif d'un décollement de rétine (3):
  - barrage du trou par photocoagulation au laser argon (3)
- Surveillance bi-annuelle du fond d'œil